X 5-9

K17027

Digitized by the Internet Archive
in 2016

https://archive.org/details/b21727107

ESSAI

SUR LES

LÉSIONS DU FOIE

ET DES REINS

DÉTERMINÉES PAR CERTAINES TOXINES

ESSAI

SUR LES

LÉSIONS DU FOIE ET DES REINS

DÉTERMINÉES PAR CERTAINES TOXINES

PAR

LE Dr H. CLAUDE

Interne lauréat des hôpitaux, Médaille d'or 1896
Lauréat de la Faculté de médecine
Membre de la Société anatomique

PARIS
GEORGES CARRÉ ET C. NAUD, ÉDITEURS
3, RUE RACINE, 3

1897

AUTRES TRAVAUX DE L'AUTEUR

Cirrhose alcoolique. Varices œsophagiennes et stomacales. Mort par gastrorragie (Bull. Soc. anatomique, 1893, p. 340).

Dermatite exfoliatrice, en collaboration avec M. le Dr de Beurmann (Annales de dermatologie, 1893).

Sarcome de l'oreille (Bull. de la Société anatomique, 1894).

Lithiase biliaire, abcès du foie et abcès sous-phrénique (Bull. de la Soc. anatomique, 1894).

Fibro-myxome du nerf médian, en collaboration avec M. le Dr Tuffier (Bull. de la Soc. anatom., 1894).

Tuberculose prostatique (Bull. Soc. anatom., 1894).

Lithiase rénale (Bull. de la Soc. anatom., 1894).

Mastite chronique simulant un néoplasme, en collaboration avec M. le Dr Tuffier (Bull. de la Soc. anatom., 1894).

Enchondrome des corps caverneux, en collaboration avec M. le Dr Tuffier (Annales des maladies des organes génito-urin., 1894).

Cancer du foie propagé à la vésicule biliaire. Lithiase biliaire (Bull. Soc. anatom., 1895).

Adéno-épithéliome du rein, en collaboration avec M. Ch. Lévi. (Bull. Soc. anatom., 1895).

Anévrisme de la pointe du cœur (Bull. Soc. anatom., 1895).

Epithélioma de l'avant-bras. Auto-inoculation cancéreuse, en collaboration avec M. le Dr Pilliet (Bull. Soc. anatom., 1895).

Tumeur veineuse de la face ou phlébome (Bull. Soc. anatom., 1895).

Des fibro-sarcomes de la paroi abdominale. Structure complexe de ces néoplasmes, en collaboration avec M. le Dr Tuffier (Bull. Soc. anatom., 1895).

Cancer du pylore, résection cylindrique du pylore, récidive (Bull. Soc. anatom., 1895).

Du cancer colloïde du péritoine, en collaboration avec M. Ch. Lévi (Archives générales de médecine, 1895).

Méningite suppurée, abcès du cerveau (Bull. Soc. anatom., 1895).

Néphrite interstitielle chez l'enfant (Bull. Soc. anatom., 1895).

MM. Perier et Bar (stage).
Polaillon (Externat).
de Beurmann. Internat (1893).
Th. Anger
Tuffier } Internat (1894)
Descroizilles
Gaucher. Internat (1895).
Raymond. Internat (1896).
Gilbert, Charrin, Gilles de la Tourette, Delpeuch, Jacquet et Gallois.
Suchard, Gombault, Roux et Metchnikoff.

M. le Professeur Bouchard nous a ouvert pour notre cinquième année d'internat son service de la Charité. Qu'il soit assuré de notre reconnaissance pour le bon accueil qu'il nous a fait et que nous nous efforcerons de justifier.

ESSAI SUR LES LÉSIONS
DU FOIE ET DES REINS
DÉTERMINÉES PAR CERTAINES TOXINES

ÉTUDE DE PATHOLOGIE EXPÉRIMENTALE
ET D'HISTOLOGIE PATHOLOGIQUE

PREMIÈRE PARTIE

CHAPITRE PREMIER
LE FOIE ET LE REIN DANS LES INTOXICATIONS

Des divers processus morbides. — Agents physiques. — Troubles du système nerveux. — Infections et intoxications. — Rôle prépondérant de ces dernières. — Les intoxications exogènes, endogènes et microbiennes. — Action des diverses substances toxiques sur le foie et sur le rein d'après les recherches expérimentales. — Le rôle de la toxine microbienne prédominerait sur le rôle du microbe lui-même. — But de ce travail.

Lorsqu'on essaie d'embrasser dans une vue d'ensemble les grands processus pathogéniques qui sont capables de modifier l'état physiologique de l'être vivant, on constate qu'ils peuvent se réduire à un petit nombre, suffisamment différenciés et caractérisés dans leur mode d'action. En premier lieu, il faut citer les forces physiques, chimiques et mécaniques dans toutes leurs variétés, qui viennent rompre l'union, la synergie et l'harmonie générale des éléments anatomiques.

Ici il s'agit en somme de traumatismes d'intensité plus ou moins grande, de durée variable, et suivis d'effets très différents, mais

dont la résultante est presque toujours la destruction complète ou incomplète, mais en tout cas directe et immédiate, des parties frappées.

Les troubles nerveux, au contraire, dont l'importance est capitale, puisque le système nerveux est, en définitive, le grand régulateur des fonctions vitales, sont d'une complexité d'action qui défie le plus souvent l'analyse. — En effet, ces troubles peuvent porter sur toutes les manifestations de l'activité nerveuse, motrices, sensitives, vaso-motrices, trophiques et sécrétoires, et dans bien des cas il est impossible d'apprécier quelles sont celles de ces fonctions qui sont plus spécialement modifiées et à quel degré elles sont atteintes. Toutefois, il est évident que, par l'étendue de son domaine, le système nerveux, qui tient sous sa dépendance toutes les fonctions, imprime, lorsqu'il est altéré, les modifications les plus profondes à l'organisme en général comme à chacune de ses parties. — Mais, si l'on recherche la cause première de ces troubles, bien rarement c'est dans l'action spontanée défectueuse du système nerveux qu'on la trouve ; le plus souvent, ce dernier ne fait qu'exprimer une réaction à un traumatisme physique et surtout à une infection ou à une intoxication.

C'est de ces deux dernières variétés de processus morbides que nous parlerons maintenant, car c'est à eux qu'on tend à attribuer aujourd'hui le rôle pathogénique le plus important, par suite de leur double action sur les divers organes : action directe sur les éléments anatomiques, action médiate et indirecte par l'intervention du système nerveux préalablement modifié.

Les infections et les intoxications, telles sont donc les deux catégories de causes qu'on trouve à l'origine de la plupart des faits pathologiques, comme l'établissent, d'une façon de plus en plus précise, les recherches modernes. Les infections ont été déjà l'objet de nombreuses études. La conception de la nature microbienne d'une foule de maladies incita à rechercher, avec trop de zèle souvent, les microorganismes plus ou moins spécifiques de telle ou telle affection. Puis on s'appliqua à déterminer l'action des microbes sur les divers organes, et la notion des néphrites, des hépatites, des entérites infectieuses, etc., fut assise sur des travaux multiples

et absolument démonstratifs. Mais, en même temps, l'analyse des propriétés et du mode d'action des microorganismes avait montré qu'il fallait chercher ailleurs que dans leur présence dans les organes la cause de leurs effets ; on apprit à connaître la vie de ces infiniment petits, et cette vie se caractérisait par un certain nombre de phénomènes d'assimilation et d'élimination. Les fonctions microbiennes furent élucidées de plus en plus, et alors, éclairés par les notions de vaccination, d'immunité, et par une étude plus approfondie du rôle pathogène des bactéries, les observateurs instituèrent bientôt, à côté de la septicémie microbienne, la doctrine si féconde de la toxémie microbienne. On montra qu'un certain nombre de maladies n'étaient dues qu'à des produits toxiques sécrétés par les microorganismes, localisés sur un point de l'organisme, sans dissémination des germes dans la circulation générale ; on pensa aussi que, dans les maladies infectieuses non localisées elles-mêmes, les microbes devaient agir, non seulement par leur pullulation dans le milieu intérieur et dans certains organes, mais encore par leurs sécrétions. En effet, l'existence de ces sécrétions, dont la nature n'était, pas encore élucidée, fut prouvée d'abord par de nombreuses expériences qui établirent la toxicité des cultures microbiennes stérilisées. Puis, leur action physiologique générale, leurs propriétés, leurs transformations, et enfin leur persistance dans les humeurs, firent l'objet de nombreux travaux, en même temps que l'on cherchait les moyens de défense de l'organisme à leur égard. — En somme, la notion de l'intoxication microbienne prévalait sur la notion de l'infection ou du moins venait préciser des faits que la théorie parasitaire simple ne suffisait pas à expliquer. Cette doctrine permettait encore de rapprocher les symptômes observés, les désordres déterminés dans les organes au cours des maladies infectieuses, de ceux qui se montrent au cours des empoisonnements. Beaucoup de réactions de l'organisme sont communes aux intoxications d'origine minérale ou végétale et aux infections : les phénomènes congestifs et hémorragiques, les dégénérescences cellulaires, les nécroses, etc. — Certaines propriétés des substances toxiques sont les mêmes que celles de certains microbes : propriétés thermogéniques, paralysantes, convulsivantes, etc.

On est donc autorisé aujourd'hui à considérer un très grand nombre de phénomènes observés au cours des maladies infectieuses comme des phénomènes d'ordre toxique et par conséquent à étendre de plus en plus en pathologie le rôle des intoxications.

Division des intoxications. — Les intoxications sont de natures très diverses, mais on peut les grouper en trois grandes classes : les intoxications exogènes, endogènes, et les intoxications microbiennes. — Ces dernières doivent être encore mises à part, mais elles pourraient être assez facilement réparties dans l'une ou l'autre des deux classes précédentes.

Intoxications exogènes. — Les intoxications exogènes sont les plus connues. Les divers corps étrangers à l'organisme, ou même certaines substances normalement contenues dans ce dernier, mais introduites en quantité trop considérable, exercent par des mécanismes différents une action nocive sur les éléments anatomiques avec lesquels ils sont en contact. — La liste de ces corps est infinie, il est inutile d'y insister.

Intoxications endogènes. — Dans les intoxications endogènes ou auto-intoxications, que nous connaissons bien depuis les belles leçons du Professeur Bouchard (1885), il faut établir deux variétés : les produits toxiques, dans le premier cas, sont fabriqués à la surface des membranes muqueuses ou directement élaborés par ces dernières, altérées dans leur fonctionnement. Ces produits agissent alors immédiatement sur les organes avec lesquels ils sont en contact ou bien sont absorbés, transportés dans la circulation, puis ils s'éliminent. Ils exercent leur action toxique soit d'une façon diffuse, soit en atteignant avec élection certaines parties de l'organisme. Le chimisme stomacal ou intestinal anormal représente la plus importante de ces causes d'intoxications endogènes.

Auto-intoxications. — En second lieu viennent se placer les modifications profondes de la nutrition générale, le ralentissement ou la suractivité des fonctions trophiques, qui sont caractérisés par

l'élaboration de substances de constitution telle, que leur élimination par les émonctoires naturels devient impossible, insuffisante, ou nocive pour ces émonctoires.

Ces substances, fabriquées par l'organisme lui-même, sont donc de toutes façons éminemment toxiques, ce sont les véritables poisons autochtones, et c'est aux troubles qu'ils engendrent qu'on doit réserver plus spécialement le nom d'auto-intoxication. Les substances dites extractives : tyrosine, leucine, créatine, xanthine, etc., constituent un des groupes les mieux déterminés parmi ces poisons.

Dans ces derniers temps, l'attention a été attirée sur une variété de produits organiques, résultat de la sécrétion interne d'un certain nombre d'organes : le corps thyroïde, les capsules surrénales, les testicules, les ovaires, les reins, le pancréas, etc., qui déverseraient dans la circulation générale des sucs élaborés par leur parenchyme et doués de propriétés physiologiques importantes, nécessaires même à l'harmonie des fonctions générales. En effet, les modifications de ces sécrétions (suppression ou exagération) sont suivies de désordres plus ou moins graves, et l'injection d'extraits de certains de ces organes (corps thyroïde, capsules surrénales) à doses élevées détermine des phénomènes d'empoisonnement. La chimie a pu isoler quelques corps tirés de ces extraits (Gautier). Les altérations des organes à sécrétion interne engendrent donc aussi de véritables auto-intoxications, mais leur étude anatomique et chimique est encore à faire.

Intoxications microbiennes. — Il y a quelques années à peine, nos connaissances sur les intoxications microbiennes n'étaient pas moins rudimentaires, mais, en peu de temps, de multiples travaux vinrent faire le jour sur cette question. Nous ne les rappellerons pas ici et nous ne ferons pas l'historique des travaux qui ont établi l'existence des toxines microbiennes, leur nature et leurs propriétés générales. Nous aurons l'occasion, dans un chapitre suivant, de rapporter les faits acquis sur ce sujet. Nous nous proposons maintenant, après avoir rappelé l'importance des diverses intoxications,de passer rapidement en revue l'état de nos connais-

sances sur leur rôle dans la pathologie du foie et du rein, afin de pouvoir aborder, avec plus de fruit, l'étude des lésions déterminées dans ces organes par les produits microbiens.

Le foie et le rein représentent les deux organes chargés par excellence de la dépuration de l'organisme et de l'élimination des substances nocives qui y sont apportées ou sont fabriquées à son intérieur. Mais leurs fonctions d'émonctoires ne s'exercent pas sans qu'ils finissent par ressentir eux-mêmes, plus ou moins rapidement, et sous l'influence de conditions diverses, l'action de ces produits toxiques qu'ils doivent rejeter de l'économie. De plus, le foie et le rein peuvent être atteints dans leurs éléments anatomiques que les poisons ne respecteront pas plus que ceux des autres organes, de sorte qu'en somme, ils pourront être affectés simultanément ou isolément par certains processus morbides; mais il est rare, dans ce dernier cas, que la maladie qui frappe l'un d'eux n'engendre pas secondairement des troubles plus ou moins sérieux chez l'autre. Les relations intimes de ces deux organes, leurs suppléances réciproques, sont des faits connus (1) ; aussi convient-il, lorsqu'on recherche l'action des substances toxiques, de poursuivre parallèlement l'étude des altérations qu'elles déterminent sur le foie et sur le rein.

Lésions du foie dans les intoxications exogènes. — Les intoxications exogènes sont celles qui ont fait l'objet du plus grand nombre de recherches. Dans la pathologie du foie, l'alcool a longtemps été considéré comme le facteur le plus puissant ; aussi a-t-on cherché tout d'abord à en préciser l'action. Mais les résultats les plus différents furent obtenus par les expérimentateurs : en faisant ingérer de l'alcool à des chiens, Magnan obtient des lésions parenchymateuses, consistant surtout en dégénérescences graisseuses, mais il ne produit pas de cirrhose. Les mêmes altérations furent retrouvées par Mairet et Combemale, Strassmann, Afanassiew ; et, plus récemment, Von Kahlden, Laffitte, dans des expériences longtemps poursuivies, ne parvinrent pas à déterminer la

(1) Gouget. Thèse. Paris, 1895.

sclérose et ne constatèrent que des dégénérescences cellulaires. Au contraire, Straus et Blocq notèrent, dans des recherches de même ordre, des lésions de cirrhose au début, des proliférations de cellules embryonnaires dans les espaces portes et la formation de tissu conjonctif jeune, acheminement vers la sclérose réelle. Mais ces expériences ont été critiquées, car l'alcool lui-même, ou le tubage nécessaire pour le faire ingérer, déterminaient des congestions ou des petites ulcérations gastriques qui ont pu être une cause d'irritation ou d'infection du système porte.

Si la clinique conduit à admettre l'influence capitale de l'alcool dans le développement de la cirrhose, l'expérimentation ne réalise donc pas cette dernière et ne détermine que des altérations parenchymateuses. Le plomb, au contraire, a donné des cirrhoses typiques chez les animaux, avec des altérations cellulaires diverses (Laffitte).

Segers (d'après Chauffard, in *Traité de médecine*) a décrit une cirrhose hypertrophique d'abord, puis atrophique, causée par l'intoxication chronique par les moules, chez les Fuégiens.

Wagner, en faisant ingérer des doses croissantes de phosphore, a provoqué une intoxication lente, se traduisant non plus par la dégénérescence graisseuse des cellules, comme dans l'intoxication aiguë, mais par des scléroses qui s'accompagnaient des symptômes ordinaires de la cirrhose de Laënnec, ou de la production d'ictère.

Lésions des reins dans les intoxications exogènes. — Sur le rein, les résultats expérimentaux sont beaucoup plus nets, et toutes les néphrites, aussi bien aiguës que chroniques, ont pu être réalisées.

Bouchard et Charrin ont déterminé des néphrites épithéliales aiguës par l'injection sous-cutanée de mercure. Gaucher et Siredey ont répété ces expériences et se sont convaincus que l'intoxication mercurielle à dose moyenne agit presque exclusivement sur les épithéliums, il faut l'absorption d'une dose plus forte pour déterminer des lésions interstitielles diffuses ; enfin, quand la dose est très considérable et que la mort est rapide, les lésions congestives

sont surtout très prononcées et peuvent aller jusqu'à l'hémorragie (1).

La cantharide, expérimentée par Cornil, Aufrecht, Surmont-Dunin, détermine des lésions diffuses, prédominant tantôt sur l'élément glomérulo-vasculaire, tantôt sur les divers tubes, suivant la durée de l'intoxication et la dose du poison. Elle peut causer la néphrite interstitielle avec atrophie du rein (Aufrecht, Cornil et Brault).

Le phosphore produit la dégénérescence graisseuse des épithéliums et des endothéliums des capillaires (Cornil et Brault). Les mêmes auteurs ont observé une altération semblable dans l'intoxication arsenicale. Gaucher et Siredey, dans l'intoxication arsenicale suraiguë, n'ont trouvé que des lésions inflammatoires banales. Wagner, Litten, Wunderlich ont décrit des néphrites ordinairement hémorragiques consécutives à l'absorption d'acide sulfurique, chlorhydrique, nitrique. Potain a cité un cas de néphrite parenchymateuse déterminée par l'ingestion d'ammoniaque.

Les intoxications par l'acide chromique, les chromates, l'acide oxalique, déterminent des néphrites aiguës, de même que certains produits balsamiques (scille, térébenthine, copahu). L'acide salicylique et les salicylates, le chlorure de potassium, l'iode, l'iodoforme, l'acide phénique, causeraient des néphrites dont l'évolution et les caractères anatomiques ne sont guère connus.

L'alcool, d'après Masius, produit de petits foyers d'inflammation interstitielle dans le rein.

La fuchsine provoque des lésions épithéliales des tubes contournés (Gaucher et A. Siredey).

En somme, presque tous les médicaments, tous les poisons peuvent agir sur le rein, mais leur action dépend beaucoup de la prédisposition individuelle, et, dans la plupart des cas, le mécanisme de la lésion est assez difficile à saisir. Cependant, comme l'épithélium est toujours le principal élément intéressé dans ces néphrites toxiques, il est vraisemblable que « c'est sur le proto-

---

(1) Gaucher. *Pathogénie des néphrites.*

plasma cellulaire lui-même que la substance toxique exerce son influence nocive » (Gaucher).

Plus récemment, Pilliet (*Soc. de Biologie*, 1893) a démontré d'une façon évidente, dans l'empoisonnement par l'acide pyrogallique, l'élimination des corps étrangers toxiques à travers les cellules épithéliales et l'origine des lésions de celles-ci.

L'exemple le plus frappant de cette élection du processus toxique est la néphrite saturnine, qui réalise le type de la cirrhose épithéliale, comme il résulte des recherches expérimentales de Charcot et Gombault et des recherches anatomo-pathologiques de Cornil. Toutefois, cette systématisation séduisante est peut-être un peu trop schématique, et des travaux plus récents (Duplaix (1), Paviot (2) tendent à montrer que les lésions vasculaires sont loin d'être négligeables. Nous avons étudié nous-même un rein granuleux, chez un saturnin jeune, qui ne laisse aucun doute à cet égard ; les altérations glomérulaires et vasculaires intenses, symphyse, atrophie et fibrose glomérulaires, périartérite, etc., étaient, autant que les lésions épithéliales, facteurs de sclérose. Nous aurons d'ailleurs occasion de rappeler ces faits quand nous étudierons les néphrites toxi-microbiennes.

Telles sont, brièvement résumées, les diverses lésions attribuées à l'action de certaines substances toxiques exogènes sur le foie et sur le rein. Mais là ne se borne pas la liste des intoxications auxquelles l'organisme est exposé. En effet, comme nous le disions plus haut, dans l'économie elle-même une foule de substances plus ou moins nocives sont élaborées soit normalement, résultat des fonctions vitales, soit par suite de déviations morbides diverses (altération de certains organes, troubles de la nutrition générale).

De ces substances, les premières sont normalement transformées, détruites ou rejetées au dehors ; les secondes, celles dont la présence dans le sang constitue déjà un fait pathologique, s'accumulent dans l'organisme ou sont excrétées, mais au préjudice des émonctoires naturels. C'est dans ce dernier cas qu'il y a réellement

---

(1) Duplaix. *De la sclérose.* Thèse. Paris, 1883.

(2) Paviot. *Rein des saturnins.* Thèse. Lyon, 1895.

auto-intoxication. Or, quelques-uns de ces corps, résultats d'une nutrition défectueuse ou d'altérations organiques, sont connus, et l'on a pu déterminer expérimentalement leur action sur le foie et sur le rein.

Lésions rénales d'auto-intoxication. — Gaucher a bien mis en relief le rôle des matières extractives, produits de l'oxydation incomplète des corps azotés, sur le rein. Dans un premier travail sur la pathogénie des néphrites, il démontre expérimentalement que la tyrosine en excès dans le sang détermine des altérations épithéliales du rein et provoque une néphrite (1886) ; un peu plus tard (1888), le même auteur rapporte (1) un certain nombre d'expériences qui prouvent que l'intoxication rapide ou lente des animaux avec la leucine, la tyrosine, la xanthine, l'hypoxanthine, la créatine, la créatinine, provoque des néphrites épithéliales.

Gouget (2) a repris les mêmes expériences. Il a trouvé des reins d'aspect généralement normal, mais présentant à l'examen histologique des altérations plus ou moins étendues des tubes contournés. Sur un cobaye intoxiqué par la leucine, le rein gauche seul était parsemé à sa surface d'un très grand nombre de petits kystes, régulièrement sphériques, gros comme une tête d'épingle et remplis d'un liquide transparent. Roger a observé la même lésion chez un cobaye intoxiqué par surmenage, état pathologique produisant une forte augmentation des matières extractives dans l'économie.

D'après Gouget, l'urée ne parait pas être toxique pour le rein. Il en est à peu près de même du lactate et du carbonate d'ammoniaque.

L'acide lactique; produit du travail musculaire, qui normalement est détruit par le foie, peut, dans les lésions de cet organe, s'accumuler dans le sang et avoir une action sur le rein, car ce corps injecté au lapin détermine une néphrite épithéliale (Gouget).

La peptone, qui apparaît également dans le sang au cours de certains états pathologiques, est toxique ; le foie la détruit en partie,

---

(1) *Revue de médecine* (1888). Néphrites d'auto-intoxication.

(2) Gouget. Thèse. Paris, 1895.

mais, s'il est malade, la peptone augmente dans le sang et est éliminée par les urines (peptonurie hépatogène).

Le fait peut être reproduit expérimentalement. La peptonurie s'accompagne d'albuminurie (Bouchard, Nussbaum, Van Noorden), en rapport avec une néphrite assez intense (Gouget).

Les relations de la goutte avec le rein sont connues : la goutte aiguë provoque une congestion « due à l'irritation des éléments du rein par le passage de l'acide urique en excès » (Lécorché). — La goutte chronique détermine une néphrite répondant au petit rein rouge, contracté, kystique, où le microscope montre surtout des lésions vasculaires intenses (périartérite), de la fibrose glomérulaire et une prolifération interstitielle diffuse, causant l'atrophie des tubes. Ceux-ci sont d'ailleurs souvent infiltrés de cristaux d'urate de soude qui forment sur les coupes des lignes blanchâtres parallèles. Il s'agit donc d'une néphrite due à l'élimination continuelle d'un déchet organique, l'acide urique, néphrite très analogue à celles déterminées par les substances toxiques introduites de l'extérieur (Lécorché et Talamon).

La glycosurie provoque des altérations rénales multiples (néphrites interstitielles, néphrite diffuse, dégénérescence graisseuse, hypertrophie rénale, dégénérescence vitreuse des épithéliums d'Armanni, nécrose de coagulation d'Ebstein). Mais des lésions rénales également très importantes peuvent apparaître chez les diabétiques, par suite de la combustion incomplète du glycose et de l'accumulation dans le sang de l'acétone et des corps similaires (acide acéto-acétique, acide β-oxybutyrique, etc.).

Thomas, A. Robin ont signalé une albuminurie due à un trouble de la nutrition, la phosphaturie, pouvant aboutir à la néphrite interstitielle.

La chlorose, dans laquelle les oxydations sont très diminuées et où les urines se chargent d'acide urique, lactique, etc., peut causer des néphrites, et c'est à l'ensemble des phénomènes morbides dus à l'altération du sang et des reins que le Professeur Dieulafoy a donné le nom de chloro-brightisme.

On voit par cet aperçu rapide que l'existence de néphrites par auto-intoxication est actuellement bien démontrée. Leur genèse

est sous la dépendance d'un processus uniforme ; lorsque la désassimilation se trouve exagérée ou lorsque les oxydations sont diminuées (maladies par ralentissement de la nutrition), les produits de désintégration de nos tissus s'accumulent dans l'urine. Celle-ci devient hypertoxique et cette hypertoxicité constitue un danger pour le rein. Il s'y produit des lésions qui ont pour caractère constant d'être des lésions dégénératives. Comme le foie joue normalement un rôle majeur dans l'élaboration des produits de désassimilation, on pourrait dire qu'il intervient toujours dans la production des néphrites par auto-intoxication, soit directement (insuffisance absolue), soit indirectement (insuffisance relative) (Gouget).

Avant de terminer ce résumé des altérations rénales dues aux auto-intoxications, nous rappellerons que les affections du foie avec ou sans ictère retentissent sur le rein et y déterminent aussi des lésions dégénératives de l'épithélium des tubes contournés et des branches ascendantes, plus rarement des tubes collecteurs. Les glomérules, les vaisseaux, le tissu interstitiel, restent intacts. Ces faits, bien mis en évidence par Gouget, n'ont pas lieu de nous surprendre, car les affections hépatiques ont pour résultat de répandre dans le sang non seulement la bile dans certains cas, mais encore toutes les substances dont le foie n'a pu annihiler la toxicité, et celles qu'il a élaborées par suite de son état pathologique, notamment les matières extractives dont nous connaissons l'action sur le rein.

Lésions hépatiques d'auto-intoxication. — Mais. le foie peut-il être lésé à son tour par la rétention dans l'organisme de ces poisons dont nous venons de voir l'action néfaste sur le rein ? La question est difficile à résoudre, car ici les faits expérimentaux sont moins nombreux, et parce qu'il est malaisé de se représenter l'action sur le foie de ces substances qu'il contribue, comme nous le voyions plus haut, pour une si large part à élaborer. Toutefois la clinique et l'anatomie pathologique nous ont fait connaître le foie goutteux, diabétique, brightique (Hanot et Gaume). Hayem, St. Mackenzie ont montré que la chlorose s'accompagnait d'un certain degré de

déchéance de la cellule hépatique, qui se traduisait par l'urobilinurie. En somme, il faut bien avouer que nous ne possédons pas encore sur les lésions du foie dans les auto-intoxications des documents nombreux et précis comme nous en avons trouvés pour le rein.

Il existe une autre variété d'intoxication autochtone que l'on range habituellement dans les auto-intoxications, mais que nous croyons préférable de séparer de celles-ci et où les altérations hépatiques vont prendre une importance capitale : nous voulons parler des intoxications d'origine gastro-intestinale.

Le terme d'intoxication gastro-intestinale s'applique à l'ensemble des phénomènes produits par l'absorption des poisons élaborés dans le tube digestif. Ceux-ci peuvent être dus à des modifications du chimisme gastro-intestinal proprement dit ou à des fermentations anormales engendrées par les micro-organismes dont le rôle dans les fonctions digestives est encore bien peu connu. Il est impossible de distinguer la part qui revient, dans l'élaboration des poisons, aux troubles sécrétoires ou aux fermentations d'origine microbienne, mais l'on peut étudier les effets de ces poisons en général.

Lésions hépatiques par intoxication d'origine gastro-intestinale. — Boix (1) a montré que l'ingestion quotidienne par la voie stomacale d'acide acétique déterminait chez le lapin une sclérose des espaces portes, avec formation de néo-canalicules biliaires et dégénérescence granuleuse des cellules. L'acide butyrique, l'acide lactique, l'acide valérianique, ont la même action sclérogène, mais à un degré moindre. De ces recherches expérimentales et des faits cliniques observés par Hanot il conclut que les troubles des fonctions gastro-intestinales, en provoquant la production d'un certain nombre de poisons, absorbés consécutivement, sont capables de déterminer des lésions du foie, une cirrhose dite dyspeptique, bien caractérisée par ses symptômes et son substratum anatomique. C'était d'ailleurs l'opinion soutenue depuis longtemps déjà par le Professeur Bouchard.

---

(1) Boix. *Foie des dyspeptiques.* Thèse. Paris, 1895.

Lésions rénales par intoxication d'origine gastro-intestinale. — Les produits toxiques formés dans l'estomac et dans l'intestin peuvent-ils donner naissance à des lésions rénales lorsque le foie ne les a pas arrêtés ou détruits ? Le fait est très vraisemblable, mais il s'agit alors d'intoxications complexes, car l'altération de la fonction hépatique est déjà une cause de néphrite. Wagner et Fürbringer (cités par Gaucher) prétendent que les substances toxiques absorbées et éliminées par le rein peuvent déterminer de l'albuminurie et peut-être une néphrite. Bouchard, Gaucher ont observé chez des dyspeptiques des albuminuries symptomatiques ou non d'une néphrite.

Mais, à la vérité, les lésions dues à cette variété d'intoxication ne sont pas encore établies sur un grand nombre de travaux. C'est que nous sommes ici en partie dans le domaine des intoxications d'origine microbienne, dont l'étude est encore à peine ébauchée et dont il est difficile à l'heure actuelle de limiter l'action.

La notion de l'intoxication microbienne est en effet une notion récente, et si l'on suppose que les toxines peuvent être des facteurs pathogéniques importants, ces hypothèses ne sont pas encore appuyées sur beaucoup de faits.

L'infection microbienne et l'intoxication microbienne. — On s'est appliqué surtout jusqu'à présent à étudier les maladies infectieuses au point de vue des localisations microbiennes ; on a recherché comment les microbes pénétraient dans les organes, comment ils étaient détruits, éliminés ; quelles lésions, ils provoquaient, etc. Mais pendant longtemps on n'attribua guère aux microorganismes qu'un rôle mécanique, une action de présence, peu différents en somme des conditions ordinaires banales du parasitisme. La connaissance des toxines microbiennes est venue éveiller des idées nouvelles, et aujourd'hui la maladie infectieuse nous apparaît représentée par deux éléments : le microbe et sa toxine. Quels rôles doit-on attribuer à l'un ou à l'autre dans la genèse des lésions qui apparaissent au cours ou à la suite de l'infection ? tel est le problème qui se pose chaque jour. Pour quelques maladies, la question a pu être tranchée d'une façon définitive. Le microbe

demeure sur une partie du corps et déverse ses produits solubles dans la circulation, déterminant des lésions viscérales évidemment de nature toxique. Mais, dans une foule d'autres affections, la question reste en litige, et tantôt les lésions sont attribuées au microbe, tantôt à la toxine. Il semble cependant que l'action locale du microbe sur les organes n'ait plus qu'une importance de plus en plus minime. S'il est incontestable que la pullulation des germes sur certains territoires peut déterminer des thromboses, ou tout au moins des troubles vasculaires, une irritation locale, etc., il n'est pas moins vrai, que le plus souvent, la seule présence du microbe est incapable d'expliquer les lésions des éléments anatomiques au milieu desquels il se trouve. Il paraît prouvé que les micro-organismes franchissent les épithéliums et sortent des vaisseaux sans causer aucun dommage ; et lorsque, émigrés dans le tissu conjonctif, ils provoquent une réaction inflammatoire, la prolifération leucocytaire qui apparaît n'est pas déterminée par la présence insolite de ces parasites, plutôt que par les substances qu'ils élaborent, douées de propriétés chimiotaxiques plus ou moins actives. Bien plus, même pour les lésions très spéciales développées autour du microbe et dont celui-ci paraît bien être la seule cause déterminante (Tubercules du bacille de Hansen, du bacille de Koch, etc.), il est permis de penser qu'il n'est pas l'agent immédiate du processus néoplasique.

Ainsi le rôle des toxines acquiert une importance de plus en plus grande, et un exemple suffira à expliquer la raison des tendances modernes.

On a cherché à établir, à propos des néphrites infectieuses, la part qui revenait aux microbes dans la genèse des lésions, et Enriquez (1) particulièrement s'est efforcé de démontrer que l'épithélium des tubes contournés éliminait les bactéries, comme il sécrète l'urée, l'acide urique, etc. Répétant l'expérience de Heidenhain pour l'indigo, il sectionnait la moelle chez le lapin, entre les 6e et 7e vertèbres cervicales, supprimait ainsi la filtration glomérulaire et constatait que les microbes traversaient les cellules des tubes et ne passaient

(1) Enriquez. Thèse. Paris, 1892.

pas par le glomérule. Il en concluait que « le passage des microbes dans le système des canaux urinifères est indépendant de la sécrétion aqueuse de l'urine, fonction du glomérule ». Mais Brault, discutant l'expérience, fait remarquer que, si les microbes s'accumulent autour et dans les cellules des tubes contournés, c'est que, trouvant la voie glomérulaire fermée, ils gagnent naturellement la voie labyrinthique ouverte devant eux. Dans les conditions physiologiques de circulation rénale, au contraire, les microbes, comme le reconnaît aussi Enriquez, auraient plus de tendance à traverser les cellules du glomérule, grâce à la forte pression qui existe dans les capillaires glomérulaires.

Ainsi les bactéries ne se portent pas électivement sur certaines parties du rein, les tubes contournés en particulier ; quelques auteurs (Ribbert et Faulhaber) ont même nié leur présence dans les cellules des tubes contournés dans la plupart des cas. Les lésions de ces cellules dans les infections paraissent alors répondre mieux à l'hypothèse d'une intoxication qu'à celle d'une infection microbienne, agissant à la manière d'un traumatisme (Brault).

Dans une de ses expériences (p. 37), Enriquez admet d'ailleurs que l'excessive rapidité des lésions ne peut s'expliquer uniquement par l'infection : l'évolution très rapide de la néphrite rappelle plutôt une véritable néphrite toxique. — Dans les cas où l'infection est à marche lente, la lésion toxique existera également et même sera plus accentuée, car, les bactéries ne s'éliminant guère par les cellules des tubes contournés, l'altération de ces dernières ne pourra être attribuée qu'à l'action continue des toxines contenues dans le sang.

Objet de ce travail. — Nous nous sommes proposé, de rechercher dans ce travail, si les produits toxiques microbiens étaient susceptibles de causer dans les organes (et nous viserons ici seulement le foie et le rein) des lésions aiguës analogues à celles que l'on décrit dans les infections, et si, de plus, la présence dans le sang des toxines microbiennes ou de leurs dérivés, pendant un temps plus ou moins long, ainsi que les modifications cellulaires créées par elles, peuvent expliquer certaines lésions chroniques, progressives ou stationnaires.

Seule, la méthode expérimentale est capable de mettre ces faits en évidence ; aussi avons-nous multiplié les expériences, afin de les contrôler les unes par les autres et pour obtenir à peu près tous les types d'intoxications : aiguës, subaiguës et chroniques. Nous avons été précédé dans ce genre d'études par un petit nombre d'observateurs dont nous rapporterons les recherches à propos de chaque variété d'intoxication. — Nous avons employé la plupart des toxines de microbes pathogènes d'une préparation relativement facile et que l'on peut obtenir assez actives. Nous avons toutefois laissé de côté la tuberculine, bien que son action sur le rein ait été signalée dans les études de tuberculisation expérimentale de Grancher et H. Martin, dans le travail de S. Arloing, Rodet et Courmont, enfin dans une observation de Chauffard, relative à un tuberculeux traité par la tuberculine en injections sous-cutanées (1).

Mais, avant d'entrer dans le détail de nos recherches, nous rappellerons brièvement les notions les plus importantes relatives à ces toxines microbiennes.

Pour apprécier l'action de ces dernières, il est nécessaire de se représenter aussi exactement que possible leur nature et leur origine.

Bien que ce sujet soit encore à l'étude, un certain nombre de faits sont déjà acquis : il ne nous a pas semblé inutile de les réunir et d'insister particulièrement sur certains d'entre eux.

---

(1) Plus récemment, Carrière, dans les *Archives de médecine expérimentale*, janvier 1897, a rapporté les résultats d'expériences d'intoxication par la tuberculine.

CHAPITRE II

QUELQUES CONSIDÉRATIONS SUR LES TOXINES MICROBIENNES (1)

Des toxines microbiennes. — Leur nature. — Leur origine, leur mode d'action et leurs propriétés générales. — Moyens de défense de l'organisme contre les intoxications microbiennes. — Rôle du foie et des reins.

Définition. — Sous le nom de toxines microbiennes, il faut entendre l'ensemble des produits toxiques sécrétés par les microbes. Ces corps diffèrent sensiblement de nature : les uns ont une constitution chimiquement définie, ce sont les corps alcaloïdiques, ptomaïnes ou leucomaïnes; les autres, au contraire, sont des substances organiques à composition chimique mal déterminée, analogues aux ferments, aux matières protéiques et diastasiques, dont un des caractères essentiels est la persistance des effets longtemps après l'introduction du poison et son élimination apparente ; c'est à cette seconde variété qu'on réserve plus spécialement le nom de toxines. Ces corps ne sont pas différents d'ailleurs de certains produits non alcaloïdiques, fournis par les glandes (venins, sucs organique), par les tissus animaux normaux ou pathologiques (cancer) ou par les parenchymes végétaux, certaines graines notamment (ricine, abrine).

Résumé historique. — La démonstration de l'existence de substances élaborées par les microbes et douées de propriétés pathogènes est due à Pasteur qui, en mai 1880, montrait que l'injection à des animaux de 120 centimètres cubes de culture filtrée de bacilles

(1) Nous nous sommes souvent inspiré, pour la rédaction de ce chapitre, du bel ouvrage du Professeur A. Gautier, *Les Toxines microbiennes*.

du choléra des poules déterminait des phénomènes de dépression nerveuse, de somnolence, etc. ; mais, en 1870 déjà, Gautier avait prouvé que les microbes anaérobies de la putréfaction sécrétaient de vrais poisons chimiques, en isolant ceux-ci à l'état de composés définis et cristallisés. En mai 1878, Toussaint, à l'Académie des sciences, émettait l'hypothèse que la bactéridie charbonneuse sécrétait une substance soluble et pathogène. Un an plus tard, Chauveau rapportait à ces substances solubles, persistant dans le sang, l'immunité que possède l'organisme, antérieurement infecté, à l'inoculation du germe de la première maladie. Après l'expérience de Pasteur, les faits succédèrent aux hypothèses. Le Professeur Bouchard, en 1884, ayant remarqué les effets toxiques multiples de l'injection intraveineuse d'urine filtrée de cholériques, proclamait que « les agents pathogènes sécrétaient des poisons qui produisaient les symptômes et quelques lésions de la maladie, poisons qui, recueillis aux émonctoires et injectés à des animaux, étaient capables encore de provoquer chez eux les mêmes symptômes et les mêmes lésions ».

Ces deux notions capitales, sécrétions morbifiques des microbes et éliminations par les émonctoires des produits toxiques, furent définitivement établies dans les expériences suivantes.

Brieger, en 1885, isolait des cultures du bacille d'Eberth un alcaloïde défini, la typhotoxine, auquel il attribua la production de quelques-uns des symptômes de la fièvre typhoïde. Mais, comme dans les travaux de Gautier, il ne s'agissait pas là de véritables toxines, mais de poisons chimiques bactériens.

Charrin, en 1887, apporte une démonstration complète de l'existence de produits spécifiques sécrétés par les microbes.

L'inoculation de cultures du bacille pyocyanique filtrées ou chauffées reproduit les symptômes déterminés par l'introduction directe des germes. Certains microbes élaborent donc des substances solubles, spéciales et spécifiques. Mais, si ces substances circulent pendant un certain temps dans l'organisme et suffisent à expliquer le tableau symptomatique de la maladie, elles sont éliminées, en partie au moins, par les urines, car l'inoculation des urines d'animaux atteints de maladie pyocyanique reproduit

l'ensemble des symptômes caractéristiques de cette affection. Les expériences de Chantemesse et Widal avec le bacille typhique (1888), de Roux et de Yersin avec le bacille diphtérique, confirmèrent bientôt les faits établis par Bouchard et Charrin. Depuis cette époque, les travaux se sont multipliés et ont eu pour but de rechercher l'origine de ces produits toxiques des microbes pathogènes, de préciser leur nature et surtout d'analyser leur mode d'action et leurs propriétés générales.

Origine des toxines microbiennes. — Les toxines microbiennes sont élaborées par les microbes ; elles représentent le produit direct de l'activité vitale de ces êtres. Mais, comme ces substances ont des qualités très variables suivant les cas, comme un même type de microorganisme, suivant les milieux de culture ou l'animal sur lequel il se développe, suivant l'âge de la culture, etc., a des propriétés toxigènes différentes, on a pensé que les microbes empruntaient aux milieux où ils étaient placés certains principes qu'ils modifiaient, et que cette transformation moléculaire était la source des poisons microbiens.

Cette opinion a été très discutée. Arnaud et Charrin ont montré en effet que le bacille pyocyanique, ensemencé dans un milieu où n'existait au début aucun atome d'élément quaternaire, faisait naître quelques-uns de ces corps protéiques qui constituent la toxine pyocyanique. Guinochet a obtenu le poison diphtérique en ultivant le baci lle dans l'urine normale préalablement stérilisée.

Enfin, souvent aujourd'hui on emploie des milieux de cultures où n'entrent pas de substances albuminoïdes et dont le filtrat n'est cependant pas exempt de produits toxiques. Les agents pathogènes sont donc capables d'engendrer directement *par synthèse* des toxines (Charrin) (1). Celles-ci ne proviendraient pas des principes albuminoïdes « qu'ils auraient modifiés en agissant pour ainsi dire en dehors d'eux et simplement au contact » (Gautier) (2).

Mais il faut reconnaître aussi que la composition des milieux,

---

(1) Charrin. *Poisons de l'organisme.*

(2) Gautier. *Les toxines microbiennes.*

où vivent les microbes, n'est pas absolument indifférente et que certaines conditions favorisent beaucoup la production des substances toxiques, alors que d'autres la contrarient (1). L'aération, l'oxygénation des bouillons de culture, la qualité des peptones employées, l'acidité ou l'alcalinité du liquide, une foule de circonstances enfin interviennent, qui modifient les fonctions toxigènes. C'est ainsi que la production de toxine diphtérique dans le bouillon peptonisé est favorisée par l'emploi du ballon de Roux à large fond plat, qui permet de faire passer un courant d'air filtré continuellement à la surface du liquide. Spronck toutefois montrait dernièrement qu'on pouvait obtenir aussi rapidement une toxine active dans un ballon ordinaire, sans courant d'air, si l'on avait soin d'éliminer toute trace de glucose du bouillon; et il recommandait dans ce but d'employer, pour la préparation du bouillon, une viande ayant déjà subi un commencement de putréfaction. — Il nous a semblé que l'addition de quelques gouttes de sang défibriné ou de petits fragments de viande, de 20 ou 30 centigrammes par litre de bouillon, recueillis aseptiquement et ajoutés aux milieux de culture, augmentaient la production des toxines streptococcique et colibacillaire.

En somme, le microbe sécrète par son activité propre des toxines, mais l'élaboration de ces dernières paraît favorisée d'une façon générale par certaines conditions de terrain, qu'il s'agisse de milieux de culture ou d'un organisme animal. De plus, ces toxines étant des produits fort complexes et très variables, il est vraisemblable que certaines substances alcaloïdiques, qui entrent pour une part dans leur constitution, proviennent de la transformation des substances azotées du milieu ambiant.

Nature. — Il est difficile de préciser la nature des toxines, puisque, par définition, ce sont des corps à composition mal établie et non classés ; toutefois, d'après leurs propriétés générales, on doit rapprocher certaines d'entre elles des enzymes, des ferments solu-

---

(1) Charrin et Dissard. *Soc. de Biologie*, 1893. — Sommagura. *Zeitschrift f. hyg. und infections Krank.* 15 avril 1893, etc.

bles. Elles sont en effet, comme ceux-ci, facilement transformées et altérées par l'action de la chaleur, de la lumière, de l'air, de la dialyse, etc. D'autres sont voisines des ptomaïnes ou sont sur la limite des albuminoïdes et des alcaloïdes. On est arrivé à extraire des cultures, par des manipulations chimiques compliquées, un certain nombre de ces corps, mais pas à l'état pur ; ce sont des substances amorphes, solubles dans l'eau, l'alcool faible, insolubles dans l'alcool fort, le chloroforme, sans odeur ni saveur, et douées de propriétés chimiques très différentes, mais se rapprochant souvent de celles des albuminoïdes. — Toutefois, ces essais sont encore loin de pouvoir nous renseigner sur la nature chimique des toxines, car, ainsi que le fait remarquer Hugounenq (1), « nous ne pouvons affirmer, en étudiant une toxine microbienne, que cette toxine est de tous points identique au produit élaboré par les germes, tel qu'il était dans la culture et avant toute opération destinée à l'extraire ». En effet, on admet que la simple filtration sur porcelaine suffit à arrêter certains éléments toxiques : la cloison poreuse pourrait avoir une action sur certaines albumines ; diverses substances toxiques paraissent être renfermées dans le protoplasma des germes (Cantani), ou lui seraient soudées comme une matière visqueuse et gluante (Charrin).

A plus forte raison, les opérations chimiques nécessaires à l'analyse et à l'extraction des toxines doivent-elles amener des modifications très importantes dans la constitution de ces corps, si instables et si délicats.

Propriétés générales. — En présence de l'insuffisance des données chimiques relativement à la constitution des toxines, il est préférable encore, pour s'en faire une idée, d'étudier le mode d'action et les propriétés physiologiques de ces liquides où ont végété les microbes, et que l'on a stérilisés par les procédés les plus simples. Dans ces conditions, on peut constater qu'un certain nombre de propriétés sont communes à ces toxines et aux ferments solubles. Comme ces derniers, elles peuvent agir sous un volume

(1) Hugounenq. *Traité de pathologie générale de Bouchard*, t. II.

des plus minimes : des quantités infinitésimales de toxine diphtérique, tétanique ou morveuse sont extrêmement toxiques, injectées sous la peau et dans le sang. — Au contraire, absorbées par la voie gastro-intestinale, elles sont beaucoup mieux supportées (1). Ces faits, actuellement bien établis, sont de la plus haute importance ; ils expliquent comment un foyer infectieux bien localisé et de peu d'étendue suffit à élaborer des substances toxiques qui, même sous un faible volume, sont capables de déterminer un empoisonnement rapide. Si, dans certains cas, la destruction radicale de ce foyer d'infection ne suffit pas à arrêter la maladie, c'est que les toxines se sont déjà répandues dans le milieu intérieur, comme le venin, qui est d'ailleurs une toxine, diffuse presque aussitôt du point où il a été instillé dans la circulation générale.

Mais, il est encore une autre propriété de ces toxines qui est capitale au point de vue de leur rôle pathogène, propriété qui leur est commune également avec les diastases, et qui consiste dans la continuité de leur existence et de leur action, même après la disparition du microbe qui les a engendrées : « l'action des toxines, une fois produite, est indépendante du microbe spécifique dont elles proviennent » (Gautier). Introduites dans l'économie, qu'elles émanent de colonies microbiennes greffées sur un organe ou qu'elles soient injectées expérimentalement, elles ont en général pour caractéristique de présenter d'abord une période d'incubation silencieuse, puis, brusquement, surviennent les phénomènes d'intoxication. Ceux-ci entraînent la mort rapide ou se prononcent de plus en plus et durent un temps variable, au bout duquel l'issue fatale est la terminaison de l'état cachectique.

Dans d'autres cas, la maladie évolue, après un temps plus ou moins long, vers la guérison, l'organisme ayant pu éliminer ou détruire les poisons qu'il contenait.

Tels sont donc les faits à retenir pour nous, cliniciens ou pathologistes. Les microbes produisent dans les milieux de culture,

---

(1) Toutefois, les toxines du Bacillus botulinus seraient, d'après Van Ermengem, actives à des doses très minimes, même en ingestion stomacale. *Soc. de Biologie*, février 1897.

comme dans l'organisme, des substances alcaloïdiques dont la constitution peut être définie chimiquement, et des toxalbumines ou toxines, corps de composition instable et non définie, voisins sans doute à la fois des albuminoïdes et des ptomaïnes, mais mieux caractérisés par leurs propriétés générales qui les rapprochent des ferments solubles.

Les alcaloïdes microbiens peuvent provenir de l'activité de la cellule microbienne elle-même, mais il est possible aussi qu'ils représentent le produit des transformations des matières protéiques du milieu où végètent les microorganismes. Les toxalbumines seraient, au contraire, plus spécialement l'œuvre des microbes, et leur élaboration, quoique influencée par toutes les variations du milieu, serait la conséquence des propriétés toxigènes, spécifiques, inhérentes aux diverses bactéries pathogènes.

Les toxines enfin sont, comme les zymases, des poisons qui agissent à des doses si minimes que leur action définitive paraît, jusqu'à un certain point, indépendante de leur masse et que des quantités infinitésimales suffisent à provoquer des troubles considérables de l'économie et à en modifier le fonctionnement. Ehrlich et Guttmann ont montré que la tuberculine réagissait très fortement sur 60 trillons de fois son poids d'animal et la toxine tétanique (extraits secs ou tétanine) 600 millions de fois son poids, etc. Nos bouillons de culture filtrés, qui sont rarement toxiques à des dixièmes de centimètre cube par kilogramme d'animal, ne contiennent donc que des traces de ces poisons ou de leurs produits de décomposition.

Modes d'action. — Mais ces poisons si violents possèdent encore la propriété de perpétuer leur action dans les organismes où ils se trouvent, et cela généralement après une période de latence, comme les ferments solubles, dont une quantité très faible, impondérable, suffit à modifier profondément ou à dédoubler par leur présence les matières fermentescibles.

De cette propriété bien remarquable Gautier (1) donne une expli-

(1) Gautier. *Les Toxines microbiennes.*

cation ingénieuse : « Ces ferments sont constitués par des molécules chimiques, de poids et de volume énormes par rapport aux molécules ordinaires, comme le prouvent un certain nombre de propriétés chimiques et physiques, entre autres leur difficulté à dialyser et filtrer sur biscuit et pour certains même l'impossibilité. Ces ferments à molécules énormes ne sont donc pas à proprement parler solubles. Ils sont dans un état de ténuité tel, qu'ils restent comme dissous dans les liquides, à la façon des corps colloïdaux, tels que l'empois d'amidon, mais non dans un état comparable à celui des substances seulement dissoutes. Nous pensons donc que ces ferments, sans être absolument des êtres vivants, sont déjà doués d'une organisation qui se rapproche singulièrement de celle de la trame du protoplasma des cellules dont ils dérivent ».

Les toxines, d'après cette théorie, agissent donc directement en tant que sécrétions microbiennes analogues aux ferments solubles doués d'une continuité d'action qu'on rapporte à leur nature spéciale, voisine de celle de la matière vivante.

On a cherché à expliquer d'une autre manière le mode d'action des toxines : Courmont et Doyon (1), dans une série de travaux, se sont efforcés de démontrer que la toxine tétanique, ferment soluble sécrété par le bacille de Nicolaïer, n'est pas toxique par lui-même, mais « élabore aux dépens de l'organisme une substance directement tétanisante, comparable par ses effets à la strychnine, se retrouvant dans les muscles tétaniques et existant aussi dans le sang et quelquefois dans les urines ».

Ils concluaient en déclarant que probablement « d'autres substances microbiennes dites toxiques devaient également agir comme des ferments solubles pour produire des toxines aux dépens de l'organisme ».

Quelles que soient ces théories sur le mode d'action des toxines microbiennes, il reste bien prouvé par les travaux les plus récents (Courmont et Doyon, Enriquez et Hallion, L. Guinard et Artaud), analysés et repris encore dans la thèse de ce dernier auteur (2), que

---

(1) Courmont et Doyon. *Soc. de Biologie*, 1893.

(2) Artaud. Thèse. Lyon, 1895.

les produits microbiens jouent le double rôle de poison et de ferment ; une fois introduits dans l'organisme par voie veineuse, « le rôle de poison se manifeste par des effet immédiats ; le rôle de ferment dans l'apparition des effets secondaires qui évoluent lentement après une phase silencieuse ou d'incubation. » — Étant donné la diversité des produits solubles élaborés par les microbes, on peut supposer que ce ne sont pas les mêmes éléments chimiques de la masse totale qui jouent le double rôle de poison et de ferment. Dans une même sécrétion il peut exister, soit un poison direct, soit un ferment, soit l'un et l'autre de ces agents (Artaud).

Nous avons constaté nous-même d'une façon très nette l'existence de la période d'incubation dans les intoxications diphtérique, tétanique. Il semble aussi qu'il existe, dans certaines conditions, des phénomènes d'accumulation du poison bactérien, comme pour d'autres poisons (alcaloïdes par exemple).

Marche et évolution des intoxications microbiennes. — La marche et l'évolution des intoxications microbiennes méritent de nous arrêter également. On a fait remarquer que, contrairement aux poisons ordinaires qui n'agissent généralement qu'autant qu'ils persistent dans le sang et les tissus, « les toxines font sentir leur influence sur le fonctionnement et la nutrition des organes longtemps après qu'elles ont disparu » (Gautier). En d'autres termes, et sans préjuger du mode d'action des toxines, on peut dire que leur influence se fait sentir longtemps après leur introduction dans l'organisme ; mais si cette influence existe, c'est qu'il subsiste certaines de ces toxines ou tout au moins certains principes élaborés à leur tour par les toxines ferments. Quelques auteurs pensent que cette influence est représentée par des modifications persistantes dans l'état physico-chimique des éléments cellulaires, et par suite dans leurs propriétés physiologiques. Il s'agirait d'une sorte de transformation dans l'orientation cellulaire dont la permanence semble difficile à expliquer si l'on admet que la cause (les toxines) a disparu complètement.

Nous rapportons plus loin les observations d'animaux intoxiqués autrefois et qui sont restés sans être inoculés pendant plusieurs

mois, pour laisser évoluer les maladies dont ils étaient atteints ; voici ce que nous avons observé pour trois d'entre eux, trois chiens intoxiqués par la toxine diphtérique, la toxine tétanique et l'abrine. Ces animaux ont été inoculés, les deux premiers surtout, pendant plusieurs mois, et supportaient assez bien d'une façon générale la dose de poison très élevée à laquelle on était arrivé ; toutefois, en dehors même de quelques accidents spéciaux sur lesquels nous reviendrons plus tard, ils maigrissaient un peu, avaient quelques poussées fébriles pendant lesquelles ils ne mangeaient pas, enfin paraissaient malades. Or, plusieurs mois après la cessation des inoculations, ces animaux, placés dans de bonnes conditions matérielles, continuaient à maigrir, refusaient de manger certains jours, présentaient de la fièvre irrégulièrement. Leurs urines contenaient de l'albumine, des pigments biliaires normaux ou modifiés, de l'urobiline, etc.. Dans de semblables conditions, l'évolution lente et progressive de la maladie, la cause première étant supprimée, doit être attribuée à une modification pathologique persistante de l'organisme. Celle-ci peut être en rapport avec des phénomènes d'auto-intoxication secondaires aux lésions viscérales toxiques, et qui auraient évolué pour leur propre compte, mais elle peut résulter aussi de la présence dans le sang de toxines ou des produits de ces dernières, dont l'action se fait sentir incessamment sur l'économie. La persistance, sous une forme indéterminée, de ces principes toxiques a paru démontrée par la persistance, chez les vaccinés, de l'état bactéricide du sérum (Bouchard) et de son pouvoir agglutinatif sur les microbes (Charrin et Roger), par les accidents qui surviennent dans la parturition, longtemps après une infection ou une intoxication, ainsi que par les malformations qui se montrent dans la descendance (Charrin et Gley) (1).

---

(1) Charrin et Gley. *Arch. de Physiologie*, janvier 1896. MM. Charrin et Gley fournissent toutefois, au sujet de ces malformations comme de la transmission de l'immunité aux descendants, une explication différente. Ils pensent que, dans le phénomène de l'immunité, les toxines étant éliminées complètement après quinze ou dix-huit jours, le protoplasma d'un grand nombre d'éléments cellulaires est devenu chez les êtres immunisés, réfractaire, à une intoxication spécifique parce que ce protoplasma a acquis un mode particulier d'action qui ne peut être qu'un processus chimique. De même, dans les faits de transmission de l'immunité des générateurs

Si l'action des toxines se prolonge, comme celle des diastases, pendant fort longtemps, la raison de ce fait ne doit pas être cherchée seulement dans la nature de ces corps ; leurs effets si spéciaux sur l'économie ne sont pas indépendants de la quantité de poison absorbé et de la répétition de l'intoxication. Gautier fait remarquer, à ce propos, que, si la même dose de pepsine peut digérer un poids presque indéfini de viande, la rapidité de ces transformations est proportionnelle jusqu'à un certain point à la quantité de ferment présent. Il en est de même pour les toxines : les désordres qu'elles provoquent après un certain temps d'incubation se développent avec une rapidité en rapport avec la masse introduite. Dans des cas où la dose de toxine est faible, l'économie a le temps de réagir par les anti-toxines ou par oxydation du poison introduit : il n'en est plus de même pour des doses considérables et nous ajouterons aussi pour des doses répétées et croissantes.

Les accidents qui pourront survenir alors se montreront pour une double raison, à savoir, que les moyens de destruction employés par l'organisme contre les toxines seront ou deviendront insuffisants, et ensuite que les organes chargés de leur élimination, altérés plus ou moins vite par ces substances, ne les rejetteront plus au dehors.

Moyens de défense de l'organisme. — L'organisme est en effet armé contre ces agents toxiques, aux attaques desquels il est souvent exposé. Lorsque les toxines ont pénétré dans la circulation et qu'elles ont impressionné les éléments anatomiques, il se produit une réaction défensive qui tend à la destruction de ces toxines, ou simplement à leur modification.

---

ou d'un seul (le mâle) aux descendants, le plasma germinatif transmet aux tissus fœtaux qui en dérivent une propriété chimique acquise, à savoir la faculté de produire une substance antagoniste des toxines, au sens physiologique du mot, ou une substance antitoxique, au sens chimique du mot. Enfin, MM. Charrin et Gley, ayant observé des malformations dans la descendance de générateurs mâles qui avaient cessé de recevoir des toxines depuis un certain temps, en concluent que la cellule génératrice mâle peut transmettre une influence nocive qu'elle a subie, et qu' « une altération accidentelle d'ordre expérimental, et de nature chimique, éprouvée par les éléments somatiques d'un générateur, est susceptible de donner lieu à des lésions organiques diverses chez les descendants ».

La destruction des toxines est surtout due à des phénomènes d'oxydation qui transforment l'état moléculaire de ces corps.

Cette oxydation résulterait de l'action d'un ferment qui existerait dans le sang et particulièrement dans certaines cellules spéciales de quelques glandes closes. D'après Abelous et Biarnès (1), il se rencontrerait aussi dans les poumons, les reins, le foie. Le ferment n'a d'ailleurs pas été isolé, mais l'on sait combien les toxines, comme les diastases, sont sensibles à l'action de l'oxygène ; il est donc possible qu'un ferment empruntant l'oxygène du sang, modifie notablement ces corps dans leur composition. Les sucs organiques, le sérum sanguin, les leucocytes, jouissent également de propriétés antitoxiques à l'égard des sécrétions microbiennes. Poehl, de Saint-Pétersbourg, explique ces propriétés par la présence, dans ces leucocytes et ces sucs, d'une substance faiblement basique, la spermine, sorte de « ferment d'oxydation indirecte », qui, à la condition d'être maintenue soluble dans le milieu intérieur, favoriserait, accélérerait les phénomènes nutritifs, faciliterait l'oxydation des produits de déchets et des substances toxiques autochtones ou microbiennes. Certaines conditions pathologiques la transformeraient en cristaux phosphatiques insolubles (cristaux de Charcot-Leyden ?) et annihileraient son rôle de défense. Il est en tout cas bien prouvé que, dans les infections, comme dans les intoxications microbiennes, certains organes, notamment les glandes vasculaires sanguines et les glandes lymphatiques, subissent une hypertrophie et une suractivité fonctionnelle, plus ou moins accentuées suivant les cas.

Ces modifications sont peut-être en rapport avec une sécrétion interne spéciale, exagérée pour les besoins du moment. Mais elles ne sont sans doute pas étrangères non plus à la production considérable de leucocytes que l'on observe souvent dans ces conditions.

On sait en effet, depuis les travaux de Metchnikoff et de Pfeiffer, que la présence, dans un point de l'économie, d'un virus ou de substances toxiques microbiennes provoque un appel de leucocytes qui se groupent bientôt, affluent des parties voisines, en vertu

(1) Abelous et Biarnès. *Soc. de Biologie*, 18 mars 1892.

d'un phénomène d'attraction spécial, désigné sous le nom de *chimiotaxie*. Cette propriété est parfaitement en rapport avec l'extrême mobilité de ces corps.

Mais on a analysé de plus près cette force chimiotaxique, et l'on a vu (J. Massart) (1) que les leucocytes étaient attirés par les produits sécrétés par les microbes pathogènes ou saprophytes, d'autant plus vivement que les toxines étaient moins actives, comme si ces substances étaient capables de tenir à distance le phagocyte. Si celui-ci finit par triompher de l'action chimiotaxique, positive dans ce cas, il anéantit le poison, et le processus pathologique s'arrête.

A cette action phagocytaire locale se joint en même temps le plus souvent une action réflexe des produits toxiques sur les centres vaso-dilatateurs. Le professeur Bouchard pense en effet que la même substance sécrétée, par les microbes très-pathogènes qui exercent cette chimiotaxie négative à l'égard des leucocytes, paralyse également les centres vasodilatateurs et met par conséquent ces tissus dans des conditions de vitalité tout à fait défavorable ; c'est cette substance encore bien hypothétique que M. Bouchard a caractérisée par le terme d'anectasine.

Ajoutons que cette hyperleucocytose, défensive de l'organisme au cours des intoxications microbiennes, est réellement très manifeste, et non seulement la teneur du sang apparaît alors très augmentée en leucocytes, mais tous les organes atteints par l'intoxication sont également surchargés d'éléments lymphatiques. Chatenay (2) a bien montré l'existence et l'influence favorable de cette hyperleucocytose. Dans ses expériences, en effet, l'injection de toxines végétales (ricine, abrine), bactériennes (diphtérie, tétanos), animales (virus du cobra), pratiquées dans un but de vaccination ou d'intoxication, ont toujours donné lieu à une réaction leucocytaire évidente. De plus, les animaux vaccinés après avoir présenté une période d'hyperleucocytose, subissaient une diminution du taux des phagocytes, lesquels pullulaient à nouveau si l'on inoculait à ces mêmes animaux une dose très élevée de toxines.

---

(1) J. Massart. *Sem. médic.*, 1889.

(2) Chatenay. Thèse. Paris, 1894.

Chez l'animal non vacciné, l'hyperleucocytose progressive après l'inoculation de la toxine est un signe favorable, la survie est alors la règle ; au contraire, l'hypoleucocytose fait prévoir la terminaison mortelle.

Dans nos examens histologiques du foie particulièrement, nous avons été souvent frappés, dans les intoxications aiguës, du nombre considérable de leucocytes contenus dans les capillaires ou exsudés autour des vaisseaux.

De cette fonction si remarquable des éléments figurés, des phagocytes, nous devons rapprocher la propriété bactéricide des humeurs bien mise en lumière par les travaux du professeur Bouchard, de Charrin, Roger, et de nombreux expérimentateurs à leur suite.

Ces principes, qui s'opposent à la libre évolution des agents pathogènes, diminuent d'ailleurs notablement leurs sécrétions.

Enfin, un dernier moyen de destruction mis en œuvre par l'organisme contre les toxines, est la production des antitoxines. Cette propriété, mise en évidence par Behring, est de la plus haute importance ; elle consiste dans l'élaboration, par les cellules de l'animal vacciné ou en voie de vaccination, d'une substance agissant sur la toxine, soit à la façon d'un contrepoison (Behring), soit en modifiant les réactions du système nerveux (Bouchard).

Nous n'entrerons pas dans de plus longs détails sur ce phénomène biologique dont l'étude nous écarterait trop de notre sujet, mais que nous ne pouvions passer sous silence. En effet, nous allons voir plus loin le rôle du foie et du rein dans l'élimination des toxines microbiennes au dehors; mais les antitoxines, sauvegarde de l'économie dans certains cas, à plusieurs égards se comportent comme des toxines (Charrin, *Pathol. génér.*) et sont rejetés aussi à un moment par les mêmes émonctoires.

Sont-elles capables de déterminer localement sur ces organes des lésions, comme le font les toxines ? Nous n'avons pu aborder cette question dans notre travail, que nous avons voulu limiter pour le moment à l'étude des lésions expérimentales causées par les toxines microbiennes.

L'intérêt de recherches entreprises sur ce sujet se conçoit aisément, depuis que l'inoculation de ces antitoxines est un moyen

thérapeutique entré dans la pratique ; la clinique, dont les enseignements, dans le cas actuel, manquent malheureusement de précision, ne paraît pas favorable à l'hypothèse de leur innocuité absolue.

Modes d'élimination. — Le mode d'élimination des toxines par les urines a été bien déterminé, comme nous l'avons vu, par le professeur Bouchard et par Charrin. Ces auteurs ont montré que les poisons sortaient de l'organisme sans être modifiés et sans perdre aucune de leurs propriétés, puisque l'injection des urines stérilisées d'animaux infectés par le bacille cholérique ou le bacille pyocyanique reproduit le tableau de ces affections.

Plus tard, Roux et Yersin démontrèrent que les urines d'enfants atteints de croup provoquent des paralysies chez les animaux inoculés. D'après Bouchard, Charrin et Le Noir, la tuberculine se retrouverait en partie dans les urines des tuberculeux. Non seulement les toxines et les antitoxines passent à travers le rein, mais les matières vaccinantes filtrent de même et existent dans les urines où M. Bouchard a pu déceler leur présence (juin 1888).

Ainsi le rein, par son rôle d'émonctoire des diverses substances toxiques antitoxiques et vaccinantes d'origine microbienne, semble à priori, plus que tout autre organe, devoir être lésé par elles. Il peut être atteint aussi par le poison qui circule dans les vaisseaux destinés à assurer sa propre nutrition et qui vient agir sur ses divers éléments anatomiques.

Il en est de même pour le foie, qui doit être altéré de diverses façons par les intoxications microbiennes. Tout d'abord ses cellules, ses vaisseaux, ses conduits biliaires, peuvent être attaqués par les toxines bactériennes amenées par la voie de l'artère hépatique.

Ensuite la bile, qui élimine aussi les toxines et les produits vaccinants, peut, modifiée dans sa composition, irriter les voies biliaires par où elle s'écoule. Enfin, le rôle protecteur du foie à l'égard des substances minérales et organiques toxiques doit s'exercer aussi sur les toxines bactériennes. Kotliar (1) a bien

(1) Kotliar. *Arch. de Biologie de Saint-Pétersbourg*, 1893.

démontré l'action du foie sur les poisons toxiques bactériens de l'intestin, et l'on sait que l'injection de toxines dans la veine porte est suivie d'accidents moins graves que l'injection dans la circulation générale. Les expériences de Lapicque (1) ont réfuté dans ce sens, et d'une façon certaine, l'opinion de Teissier et Guinard, relative au renforcement des toxines par leur passage à travers le foie.

En somme, le rein et le foie, dont le rôle dans l'élimination des toxines ou dans leur atténuation est bien prouvé, peuvent être lésés par ces dernières, par suite de leurs fonctions d'émonctoires surtout et aussi parce qu'ils sont atteints, comme tout le reste de l'organisme, par la toxémie.

Mais nous devons ajouter que d'autres organes jouent aussi un rôle, moins bien établi il est vrai, dans l'élimination des poisons bactériens, notamment les glandes salivaires, les glandes sudoripares et la muqueuse intestinale (2). Celle-ci a d'ailleurs en même temps une action antitoxique sur les poisons, surtout les ferments solubles et les poisons bactériens, et contribue avec le foie à atténuer les effets de leur absorption.

Tels sont donc les divers modes de destruction et d'élimination des toxines ; mais, lorsque l'organisme a triomphé de la lutte contre les poisons, ces derniers ont-ils réellement disparu du milieu intérieur ? Charrin et Ruffer, Carl Fraenkel admettent que les toxines sont éliminées complètement au bout de quinze à dix-huit jours ; mais quelquefois aussi elles ne le sont qu'après plusieurs mois (3) ; l'immunité se poursuivrait au contraire longtemps après la disparition des produits solubles (4).

Nous aurions voulu, en terminant, donner un aperçu du mode d'action des toxines sur les divers organes et sur les éléments anatomiques, mais les documents sont trop peu nombreux pour permettre à l'heure actuelle d'en tirer des conclusions générales. Ces

---

(1) Lapicque. *Soc. de Biologie*, mai 1896.

(2) Queirolo, Charrin et Cassin. *Soc. de Biologie*, 1895.

(3) Charrin. *Traité de pathologie générale de Bouchard*, p. 284.

(4) On sait que l'immunité est généralement considérée comme une propriété cellulaire (Bouchard, Grawitz, Charrin). Le principe qui confère l'immunité chez les vrais vaccinés est engendré par les éléments anatomiques (Charrin. *Path. génér.*).

poisons paraissent agir d'abord surtout par l'intermédiaire des centres nerveux modifiés ou altérés ; d'où la production de troubles vaso-moteurs cardiaques, respiratoires, etc. Mais l'action pathogène de ces substances n'est pas encore élucidée, et les expérimentateurs qui ont surtout étudié l'action physiologique générale de ces corps n'ont guère signalé que les altérations macroscopiques des organes qu'ils trouvaient aux autopsies.

Les rares travaux publiés sur les altérations anatomiques et les lésions histologiques des viscères, dans les intoxications microbiennes, seront analysés avec plus de fruit, pensons-nous, à propos de chacune des intoxications que nous allons étudier au point de vue de leur action sur le foie et sur le rein.

Nous pourrons ainsi comparer ces faits à ceux que nous avons observés, et peut-être nous sera-t-il possible alors de mettre en relief quelques caractères propres à certaines intoxications ou communs à plusieurs d'entre elles.

Nous n'avons pas cru devoir entrer ici dans les détails techniques des procédés de préparation et des propriétés particulières des diverses toxines ; nous indiquerons brièvement leurs principaux caractères dans chacun des chapitres suivants.

Dans les considérations précédentes nous n'avons nullement prétendu résumer les connaissances modernes sur les toxines, mais simplement donner, d'après les travaux récents, un aperçu de leur origine, de leur nature et de leurs caractères les plus importants, qui nous aidât à interpréter le déterminisme et l'évolution des altérations hépatiques et rénales que nous nous proposons d'étudier.

DEUXIÈME PARTIE

CHAPITRE PREMIER

MÉTHODE EXPÉRIMENTALE ET TECHNIQUE

Il est de toute nécessité, dans une étude de pathologie expérimentale, de spécifier exactement les conditions dans lesquelles les expériences ont été entreprises, ainsi que la technique employée pour la préparation des coupes et leur examen. C'est pourquoi nous croyons devoir entrer ici dans quelques détails et donner une place spéciale à cette partie de notre travail. Les résultats de la méthode expérimentale n'ont de valeur que par la description précise des diverses modalités de l'expérience.

Les animaux sur lesquels ont porté nos observations étaient des souris, des cobayes, des lapins et des chiens. Nous nous sommes servi de préférence d'animaux adultes mais jeunes, afin d'éliminer autant que possible de nos résultats les tares morbides antérieures.

Dans quelques cas nous avons employé, pour varier les conditions d'expérience, des animaux tout jeunes ou des femelles pleines. De même nous avons essayé de favoriser les localisations morbides en appliquant des pointes de feu répétées sur la colonne vertébrale et la région lombaire, en enlevant un rein, ou en portant une ligature incomplète sur l'artère rénale. Nous avons écarté les cas où une infection accidentelle, une maladie intercurrente, etc., auraient pu modifier nos résultats. La vieillesse chez les animaux détermine des désordres multiples qu'il ne faut pas ignorer pour apprécier

exactement les altérations provoquées. Nous avons ainsi examiné les viscères d'un vieux chien dont les lésions (reins scléreux atrophiques typiques, insuffisance mitrale et tricuspidienne, et cirrhose cardiaque) auraient pu prêter à des interprétations erronées. Chez le lapin nous avons éliminé tous les cas de coccidiose hépatique manifeste, affection qui, on le sait, cause des altérations cirrhotiques.

Tous ces animaux étaient dans des cages isolées autant que possible, et, en tout cas, chaque variété d'intoxication répondait à des cages différentes. La nourriture des diverses catégories d'animaux était identique. Le poids était noté au début des expériences et repris de temps en temps. Les urines étaient analysées avec soin au point de vue de l'albumine, du sucre, de la bile, des pigments biliaires et de l'urobiline. Toutefois, le grand nombre des cas en expérience ne nous a pas permis de faire des analyses quantitatives, ni d'entrer dans d'autres détails sur la constitution chimique des urines.

Sauf pour quelques animaux, dont les viscères nous ont été remis par M. Metchnikoff et par M. Charrin, nous avons toujours pratiqué nous-même les inoculations. Celles-ci étaient faites, chez le chien, en plein muscle, dans la région lombaire ou sous la peau, à la région crurale postéro-supérieure. Chez le lapin, nous commencions par injecter les toxines dans les veines de l'oreille ; mais, comme dans les intoxications prolongées, les inoculations répétées détruisaient les veines et risquaient de léser l'oreille, nous continuions les injections dans les muscles de la cuisse. C'est également dans cette région que nous faisions les inoculations chez le cobaye.

Quant aux toxines employées, leur origine était différente. La toxine diphtérique nous a été remise à l'Institut Pasteur par notre collègue L. Martin. Nous avons renouvelé fréquemment les échantillons dont la toxicité s'atténuait.

La toxine tétanique nous a été fournie tout d'abord par M. le docteur Metchnikoff, puis par son élève, notre collègue Marie, enfin par M. le professeur Vaillard, du Val-de-Grâce, et son préparateur M. Remlinger.

La toxine pyocyanique, que nous avons employée au début, pro-

venait du laboratoire de M. Charrin, qui nous a remis à plusieurs reprises des liquides de culture filtrée. Puis nous avons obtenu nous-même, en ensemençant un bacille pyocyanique qui nous avait été donné par M. Charrin, après plusieurs passages sur le lapin, une culture très virulente sur bouillon de bœuf peptonisé. Cette culture filtrée, au bout de trois semaines, a servi à un certain nombre d'inoculations.

D'autres cultures ont été faites, après exaltation de la virulence du microbe, dans le bouillon de bœuf peptonisé, puis après trois semaines de culture à 36°; elles furent soumises à l'ébullition pendant un quart d'heure, trois jours de suite.

Le liquide restait au repos pendant deux jours; les microbes ayant gagné le fond du ballon, on recueillait avec une pipette et on plaçait dans des récipients stérilisés la partie supérieure du bouillon qu'on ensemençait pour s'assurer de l'absence de germes vivants.

Pour la toxine du colibacille nous avons employé deux types de microbes : l'un provenait du laboratoire de M. Metchnikoff et était un colibacille typique; l'autre était un bacille assez voisin du B. coli et isolé du sang des perruches dites infectieuses par MM. Gilbert et Fournier, qui nous en avaient donné une culture très virulente. Après exaltation de ces germes par passage dans le péritoine des cobayes, des bouillons peptonisés et additionnés de quelques gouttes de sang défibriné ont été ensemencés avec les microbes à différentes époques, et, après trois semaines de séjour à l'étuve à 37°, ont été les uns filtrés, les autres stérilisés à l'autoclave; les derniers furent gardés un temps variable, de un à quatre mois, à l'abri de la lumière, puis, suivant la méthode préconisée par Sanarelli pour le bacille typhique, avant de les utiliser, nous les placions trois ou quatre jours dans une petite étuve à 55°. Le liquide, après ces quelques jours, était décanté, et la partie supérieure privée de germes était placée dans des ballons stérilisés, pour servir aux inoculations.

Comme on le verra dans les expériences rapportées ci-après, nous n'avons pas obtenu de liquides fort toxiques, mais, cherchant surtout à provoquer un empoisonnement chronique, ces diverses toxines nous ont paru suffisantes.

Nous avons employé également pour quelques expériences des cultures filtrées de streptocoques et staphylocoques mélangés et de streptocoques seuls. Les premières cultures avaient été faites sur du bouillon de bœuf peptonisé, additionné d'un tiers de liquide d'ascite ; les secondes sur un bouillon de bœuf de 500 grammes où l'on avait ajouté de plus 1 centimètre cube de chair musculaire de lapin recueilli aseptiquement et quelques gouttes de sang défibriné. Après un séjour à l'étuve de trois semaines, dans un ballon, à la température de 35°, ces cultures avaient été filtrées sur bougies Chamberland.

Enfin, la ricine nous avait été procurée par M. Metchnikoff, sous la forme d'une poudre blanche dont nous avons fait des solutions à froid dans l'eau stérilisée additionnée de sel marin.

L'abrine nous fut obligeamment adressée par M. Calmettes, de Lille, par l'intermédiaire de M. Marmorek. Ces deux dernières substances, d'une toxicité considérable, furent toujours employées en dilutions très étendues.

Les organes des animaux étaient examinés et placés dans les liquides fixateurs, le plus tôt possible après la mort. Un grand nombre de ces animaux furent sacrifiés et autopsiés immédiatement. Nous pensons avoir évité ainsi toutes les causes d'erreur dues à la putréfaction. Les fragments de foie et de reins étaient toujours placés dans trois ou quatre liquides fixateurs différents, afin de pouvoir comparer les divers aspects des lésions suivant les réactifs.

Nous nous sommes servis dans tous les cas de la solution de Mayer :

Sublimé.	7 grammes.
Acide acétique.	2 centimètres cubes.
Eau distillée.	100 grammes.

Des fragments d'un tiers de centimètre cube environ séjournaient dans ce liquide; d'autres, plus volumineux en surface, mais ne dépassant pas un demi-centimètre d'épaisseur, restaient vingt-quatre heures. Lavage à l'eau courante, puis passage dans l'alcool à 90° et l'alcool absolu, en additionnant le premier alcool de quelques gouttes de liquide de Gram.

Dans tous les cas nous avons placé des pièces dans une solution osmiquée. Mais tantôt, nous avons employé la solution au centième, tantôt nous nous sommes servis de la solution préconisée par Altmann pour la recherche des granulations du protoplasma cellulaire et décrite dans son traité.

Solution de bichromate de potasse	à 5 p. 100	}	parties égales.
— Acide osmique	— 2 p. 100	}	

Séjour de vingt-quatre heures pour des petits fragments de quelques millimètres d'épaisseur. Lavage à l'eau, alcools.

La solution de Marchi, additionnée ou non de sublimé, donne également de bons résultats, mais le séjour des pièces dans le liquide doit être de près d'une semaine.

Enfin, le liquide de Muller ou l'alcool (absolu et à 90°) acidulé par l'acide nitrique (Sauer) étaient employés parfois en même temps que les solutions précédentes.

Dans quelques cas, nous avons eu recours à la solution chromo-acétique de Flemming.

Toutes nos inclusions ont été faites dans la paraffine, en passant de l'alcool absolu dans le xylol-paraffine, puis la paraffine à 45° et enfin à 55 ou 60°.

Les coupes ont été colorées par le picro-carmin de Ranvier seul (séjour de vingt-quatre heures dans une solution diluée), le picro-carmin et l'hématéine de Mayer, l'éosine hématoxylique, le mélange d'éosine et d'hématéine, enfin le carmin lithiné de Orth, décoloré par la solution alcoolique d'acide chlorhydrique, et additionné de la solution alcoolique d'acide picrique.

La safranine a été employée pour l'étude des noyaux sur quelques coupes, ainsi que la thionine.

Enfin, nous avons recherché systématiquement la matière amyloïde au moyen du violet de Paris et de l'eau acidulée (acide sulfurique au centième). Dans quelques cas nous avons employé la méthode d'Altmann à la fuchsine, pour la coloration des granulations acidophiles du protoplasma cellulaire. Mais nous n'avons pu y trouver aucune indication spéciale sur la nature des lésions des cellules.

Les coupes ont été faites aussi fines que possible. Pour les déplisser, s'il était nécessaire, elles étaient placées dans un récipient contenant de l'eau tiède et recueillies sur des lamelles. Celles qui étaient particulièrement délicates, comme les préparations à l'acide osmique, les fragments de reins dont l'épithélium peut se détacher facilement, étaient collées soit à l'eau albumineuse, soit avec l'eau tiède, épongées et bien séchées ; déparaffinées lentement au xylol et définitivement collées avec un mélange de collodion faible et d'alcool et d'éther, parties égales.

Dans les urines la recherche de l'albumine a été faite en même temps au moyen de la chaleur et de l'acide acétique, par le réactif de Tanret et par le réactif de Spiegler (1), qui décèlerait des traces d'albumine 1/150.000. Ce réactif contient : eau distillée 200 grammes, sublimé 8 grammes, acide tartrique 4 grammes, sucre de canne 20 grammes. On verse le réactif dans un verre ; on ajoute peu à peu l'urine filtrée acidifiée légèrement par l'acide acétique, et l'on voit se former un précipité blanc à la surface de séparation des deux liquides. Quand on chauffe, le précipité, s'il est albumineux, persiste ; il disparaît quand il est formé d'urates, de peptones ou d'autres corps (substances extractives, par exemple).

(1) Spiegler. *Berichte des deutsch. Chemisch. Gesellschafft.* XXV, p. 375.

CHAPITRE II

L'INTOXICATION DIPHTÉRIQUE

Roux et Yersin (1) ont établi nettement que les bacilles de la diphtérie, qui végétaient sur une partie de l'organisme, ne se répandaient pas dans le sang, et que les accidents d'ordre général, observés en pareil cas, comme les lésions des divers viscères, étaient dus à la diffusion des produits toxiques élaborés par le bacille de Löffler.

Le poison diphtérique, d'après les recherches de ces auteurs, possède les propriétés des diastases. Il est détruit par une température élevée et prolongée. Il s'atténue lorsqu'il est exposé à l'air et à la lumière. Le liquide des cultures diphtériques n'est toxique qu'en milieu alcalin et il est atténué par le contact avec un acide.

Le poison dialyse difficilement, ce qui explique que, dans les injections sous-cutanées, l'intoxication ne se produit pas plus vite si la dose est triple de la dose mortelle, car la diffusion dans le corps se fait avec beaucoup moins de rapidité que celle d'une substance cristallisable (Roux et Yersin).

La toxine diphtérique ne peut être isolée à l'état de pureté : comme les diastases, elle est toujours accompagnée de substances étrangères, dont il est difficile d'apprécier la constitution et le rôle toxique. Quand on évapore le liquide de culture dans le vide, 1 centimètre cube donne 1 centigramme de résidu sec ; défalcation faite des cendres et des parties insolubles dans l'alcool (sans action toxique), il reste une quantité de substances organiques évaluée en général à 4/10 de milligramme. Cette dose suffit à tuer huit cobayes de 400 grammes. Or, dans cette petite quantité de substances

---

(1) Roux et Yersin. *Annales de l'Institut Pasteur*, 1886.

organiques existent encore sans doute des corps étrangers à l'action toxique.

On conçoit aisément ainsi la toxicité de la culture du bacille diphtérique filtrée. Cette toxicité est très diminuée quand le poison pénètre par les voies digestives.

Roux et Yersin pensent que la toxine agit surtout sur les parois des vaisseaux, à cause des dilatations vasculaires, des œdèmes et des hémorragies qu'ils ont observés. Son action peut, même avec des doses très faibles, se faire sentir à longue échéance.

Les lésions du rein dans la diphtérie avaient été étudiées longtemps avant la découverte de Roux et Yersin, et les travaux des premiers observateurs s'attachèrent surtout à démontrer l'existence des altérations des éléments du rein, de la néphrite cause de l'albuminurie si fréquente au cours de la diphtérie. Cornil, Brault, Wagner, Fürbringer, Weigert décrivirent les lésions des tubes contournés et des anses ascendantes ; celles-ci sont prédominantes, mais les glomérules ne restent pas indemnes ; leur épithélium est gonflé, infiltré de granulations protéiques et graisseuses, desquamé et mêlé à un exsudat où l'on trouve, au milieu d'une substance granuleuse, amorphe, des globules rouges et blancs, des boules hyalines, etc., comme dans la cavité des tubes. Les vaisseaux présentent un léger degré d'endartérite, leur paroi est infiltrée de cellules embryonnaires. Quant au tissu interstitiel, il n'est pas proliféré et contient seulement des leucocytes disséminés.

Au point de vue pathogénique, Hueter, Tommasi, Œrtel déclaraient que la néphrite diphtérique était due à la présence des microbes pathogènes dans le rein. A leur suite Eberth, Letzerich, Litten décrivirent des microorganismes dans les tubes et les cellules du rein. Seul Furbringer pensait que les microbes n'agissaient pas directement sur l'organe, mais produisaient un poison qui déterminait les lésions cellulaires comme tout autre substance toxique (phosphore, plomb, arsenic, etc.).

La néphrite diphtérique était donc, pour cet auteur, une néphrite toxique. Cette opinion a été absolument confirmée et, depuis le mémoire de Roux et Yersin, c'est dans l'action seule du poison diphtérique que l'on a cherché la cause de la néphrite.

La thèse de Morel (1) constitue un des documents les plus importants sur cette question. Après avoir montré que, dans la diphtérie, maladie infectieuse, les symptômes morbides résultaient de l'empoisonnement de l'organisme par les toxines du bacille diphtérique, cet auteur étudie les lésions du foie et du rein dues à ces toxines ; ses observations ont trait à huit cas de diphtérie primitive. Les résultats des examens histologiques ne peuvent être considérés comme l'expression rigoureusement exacte des lésions diphtériques, car les pièces examinées provenaient d'autopsies faites dans les délais ordinaires, c'est-à-dire tardivement. Le rôle des microbes associés au bacille diphtérique n'a pu être défini, et ce rôle n'est peut-être pas négligeable, puisque beaucoup d'auteurs ont trouvé des microorganismes dans le rein, et que les examens bactériologiques des angines diphtériques décèlent fréquemment la présence du streptocoque et d'autres microbes, à côté du bacille de Löffler. Or ce streptocoque de la gorge, sans pénétrer dans le sang, sécrète des toxines qui entrent dans la circulation et frappent aussi le rein. Enfin, tous les cas étaient relatifs à des diphtéries à évolution rapide. Quoiqu'il en soit, les lésions observées par Morel sont, du côté des glomérules, la dilatation des anses capillaires sans glomérulite et une dégénérescence graisseuse au début. Les cellules de la capsule sont plus grosses, plus hautes, contiennent des gouttelettes graisseuses : la cavité offre quelquefois un léger exsudat.

Du côté des tubes contournés, cet auteur note la déformation des cellules, qui sont plus ou moins abrasées, contiennent des boules hyalines ou des vacuoles, et la présence de détritus granuleux dans la lumière élargie des tubes. Les tubes droits et les tubes collecteurs ont un épithelium rempli de gouttelettes graisseuses. Les vaisseaux sont dilatés.

Œrtel (cité par Morel) aurait observé, dans son étude portant sur vingt et un cas, des néphrites, le plus souvent en foyer, associées à des hémorragies ou à de la glomérulite, hémorragies ordinairement capsulaires ou glomérulaires. Les foyers de néphrite sont formés par des amas leucocytaires ou de petites cellules rondes, amas

(1) Morel. *Contribution à l'étude de la diphtérie.* Thèse. Paris, 1891.

situés tantôt sous la capsule, tantôt dans le parenchyme rénal, labyrinthe ou substance médullaire. L'épithélium capsulaire est dégénéré, desquamé ou proliféré ; la capsule contient un exsudat albumineux. Les vaisseaux glomérulaires sont surtout lésés. Les altérations des tubes contournés et droits n'ont rien de caractéristique.

Si l'on ajoute à ces constatations histologiques les descriptions de néphrites diphtériques des différents traités d'anatomie pathologique ou de maladie des reins, notamment ceux de Cornil et Brault et Labadie-Lagrave, on a passé en revue les principaux documents relatifs à cette néphrite toxique (1). Il convient d'ajouter toutefois quelques détails, empruntés à des observations purement cliniques, sur lesquels nous attirons particulièrement l'attention, car, si ces cas manquent de contrôle anatomique, nos expériences d'intoxication prolongée peuvent en être rapprochées et leur donner une plus grande valeur scientifique. Sanné, Cadet de Gassicourt citent des faits d'albuminurie post-diphtérique prolongée pouvant aboutir, dans certains cas, à l'urémie.

Grégory, Rayer signalent, chez l'adulte, la persistance de l'albumine pendant un laps de temps souvent fort long. Lécorché et Talamon (2) après avoir fait remarquer que, contrairement à la scarlatine, la diphtérie semble avoir peu de tendance à déterminer l'atrophie rénale, rapportent le cas d'une petite fille, qui, à neuf ans, eut une angine diphtérique grave avec albuminurie abondante. — « La diphtérie guérie, l'albuminurie persista ; l'enfant resta pâle et anémique ; l'urine était claire et abondante ; pendant trois ans, elle contint une proportion d'albumine qui variait de 50 centigrammes à 1 gramme par litre. Jamais il n'y eut d'anasarque, mais seulement une bouffissure grisâtre de la face. A l'âge de douze ans, l'enfant, de plus en plus affaiblie, se plaignait souvent de la tête, parfois de diarrhée et de vomissements. Elle fut prise un jour de convulsions éclamptiques et mourut en deux jours dans le coma, après neuf ou dix attaques convulsives ».

---

(1) Labadie-Lagrave cite dans sa thèse un cas de dégénérescence amyloïde du rein à la suite du croup. *Complications cardiaques du croup et de la diphtérie.* Thèse. Paris, 1873.

(2) Lécorché et Talamon. *Traité de l'albuminurie*, p. 132.

Ainsi, d'après ces auteurs, la diphtérie peut causer une néphrite subaiguë, dont les symptômes persistent plus ou moins longtemps, puis disparaissent (la lésion transformée persistant sans doute) ou s'accentuent, jusqu'à la terminaison par insuffisance rénale complète. Nous allons voir, par l'étude des cas expérimentaux, les raisons de cette évolution de la néphrite diphtérique qui, d'abord aiguë, peut devenir chronique et aboutir au mal de Bright.

Les recherches expérimentales relatives à l'action des toxines diphtériques sur le rein sont peu nombreuses ; nous citerons surtout les observations de Thérèse et celles de Enriquez et Hallion.

M. Roux, dans ses leçons et dans divers mémoires, signale l'existence de reins granuleux ou atrophiques chez les animaux intoxiqués, mais sans fournir de détails histologiques. Thérèse (1), dans sa thèse, rapporte deux cas d'inoculation diphtérique au cobaye, dans lesquels il trouva des lésions rénales.

Le premier, relatif à une intoxication de treize jours (une seule inoculation), montre, en l'absence de grosses lésions parenchymateuses, une artériolite marquée au niveau du pédicule du glomérule, avec amas de cellules embryonnaires. Dans le deuxième cas (survie de plusieurs semaines à la suite d'une seule inoculation), « on ne trouve rien autour des artérioles d'un certain calibre ; mais, en de nombreux points, les plus fines artérioles se dessinent nettement et se montrent empâtées de noyaux, surtout au niveau du pédicule des glomérules, parfois même l'artériole semble oblitérée par les leucocytes ».

Le cas d'Enriquez et Hallion (2) est très intéressant, au point de vue de la pathogénie de la néphrite chronique. Un singe reçut en deux injections sous-cutanées, pratiquées à huit jours d'intervalle, 4 centimètres cubes de bouillon diphtérique filtré. — L'animal se remit assez vite des accidents initiaux qui suivirent les injections et reprit toutes les apparences de la santé. Dix mois plus tard, il succombait à une hémorragie par le nez et la bouche. A l'autopsie, pas de tuberculose ; lésions des reins et du cœur. « Les reins montrent

(1) Thérèse. Thèse. Paris, 1893.

(2) Enriquez et Hallion. *Soc. de Biologie*, 8 décembre 1894, p. 776.

les lésions classiques de la néphrite chronique interstitielle ; au microscope, la sclérose est des plus considérable et présente tous les attributs du tissu fibreux ; les tubes contournés compris dans les nappes scléreuses sont rétrécis ; leur épithélium rappelle celui des néocanalicules biliaires ; dans les îlots de parenchyme respecté, les tubes ont simplement un diamètre plus considérable qu'à l'état normal, et leurs cellules, bien que plus ou moins modifiées dans leur forme, présentent l'état granuleux normal. Fait remarquable, sur lequel nous insistons, les artères de la voûte, comme les artères interlobulaires, sont indemnes de toute lésion. L'hypertrophie cardiaque porte sur la paroi du ventricule gauche. Les coupes ne révèlent dans cet organe aucune trace d'artérite, ni de sclérose ».

Les auteurs font remarquer que ce fait expérimental confirme les relations, soupçonnées par les cliniciens, entre le mal de Bright et certaines infections antérieures. Enriquez et Hallion ajoutent que deux hypothèses se présentent à l'esprit, pour expliquer le mécanisme pathogénique de cette sclérose rénale post-diphtérique.

La néphrite chronique peut être le reliquat des lésions aiguës dues à l'intoxication diphtérique, ou bien, comme la toxine diphtérique s'élimine rapidement par les urines, la sclérose si étendue pourrait aussi dépendre d'une cause continue, des modifications humorales permanentes qui suivent l'intoxication diphtérique.

Tels sont les faits tirés de la pathologie humaine ou fournis par l'expérimentation, relatifs à l'intoxication diphtérique et à son action sur le rein. Ils sont encore bien insuffisants. Les premiers, en effet, ne sont pas simples, et les lésions peuvent être attribuées en partie aux microbes associés au bacille de Löffler ; de plus, ils correspondent à des cas aigus et ne nous renseignent pas sur l'état des reins après la guérison de l'intoxication. — La clinique laisse bien entrevoir la possibilité des lésions permanentes subséquentes, mais de quelle nature sont-elles, que deviennent-elles ? L'expérimentation seule peut répondre à ces questions, comme elle peut seule renseigner sur les véritables lésions diphtériques pures. Mais les faits expérimentaux sont trop peu nombreux pour qu'on en puisse tirer des conclusions. Aussi avons-nous essayé de combler les desiderata en produisant des intoxications diphtériques pures et en

examinant les organes à des périodes plus ou moins reculées de la maladie.

Nos cas se répartissent en trois catégories : intoxications aiguës, subaiguës et chroniques. Nous résumerons ici les caractères les plus saillants de nos expériences et de nos examens histologiques, dont on trouvera plus loin les détails complets. Mais, avant d'aborder l'étude des faits expérimentaux, nous dirons quelques mots des lésions observées sur des reins d'enfants ayant succombé à des diphtéries toxiques que l'examen bactériologique a permis de rapporter au seul bacille de Löffler pur.

Dans ces deux cas nous avons constaté à peu près les mêmes altérations que les auteurs ont déjà signalées. Les vaisseaux glomérulaires et intertubulaires sont congestionnés ; il y a parfois des hémorragies interstitielles ou dans les tubes. Les glomérules sont gros ; leurs cellules épithéliales sont tuméfiées ou desquamées, ainsi que celles de la capsule. Nous n'avons pas vu la dégénérescence graisseuse de l'appareil glomérulaire (Morel), ni la prolifération embryonnaire interstitielle. Les tubes sécréteurs ont un épithélium à peu près détruit, abrasé ou desquamé, contenant parfois des gouttelettes graisseuses. Les voies d'excrétion sont moins atteintes.

En somme, la néphrite épithéliale paraît, dans les *diphtéries toxiques pures* et à évolution *rapide*, la lésion dominante : la glomérulite existe, mais à un moindre degré. Les altérations vasculaires se bornent à la congestion et parfois la rupture des capillaires. Le tissu interstitiel est indemne.

EXPÉRIENCES PERSONNELLES

Dans nos recherches expérimentales, nous avons rencontré des lésions diverses suivant la durée de l'intoxication. Aussi est-il nécessaire, pour résumer leur aspect, de diviser ces faits en plusieurs catégories répondant à une évolution suraiguë de la maladie (vingt-quatre heures à huit ou dix jours), aiguë (dix jours à un mois), enfin subaiguë ou chronique ; cette dernière classe embras-

sant des faits d'ailleurs très différents les uns des autres, Cette classification n'est qu'approximative, mais facilitera notre description.

1° Reins.

L'intoxication suraiguë par la toxine diphtérique (Exp. de I à VII) détermine, du côté des reins, des lésions variées de glomérulonéphrite. Les glomérules sont, en général, gros, dilatés ; leurs anses capillaires sont remplies de sang ; quelquefois, surtout dans les intoxications de vingt-quatre à quarante-huit heures, on constate des ruptures des capillaires et des hémorragies. Les cellules épithéliales qui recouvrent le bouquet glomérulaire sont gonflées, claires, ou bien desquamées. Le revêtement épithélial de la capsule paraît résister davantage. La cavité capsulaire contient parfois un exsudat granuleux.

Sauf dans les cas un peu anciens (huit ou dix jours), on trouve rarement une prolifération notable des cellules embryonnaires autour des capillaires glomérulaires. Nous n'avons pas rencontré la dégénérescence graisseuse dans les cellules endothéliales des capillaires, ni dans l'épithélium. Dans deux de nos observations, nous relatons une sorte de nécrose des glomérules, dont les cellules épithéliales et les capillaires prennent une teinte uniforme sans différenciation, ou restent incolores. Cette altération frappe tout ou partie des glomérules. Quant aux tubes contournés, ils sont toujours malades ; tantôt leur épithélium est seulement tuméfié, trouble ; les contours cellulaires restent bien visibles et le noyau bien coloré ; tantôt, les cellules présentent des degrés divers de désintégration protoplasmique : bordure cavitaire déchiquetée, protoplasma granuleux, mal coloré, contenant des gouttelettes graisseuses parfois, ou semé de vacuoles, se répandant sous forme d'exsudat amorphe dans la cavité des tubes, ou produisant des boules hyalines. Enfin, parfois, les cellules disparues, fondues pour ainsi dire les unes dans les autres, il ne reste sur la paroi des tubes qu'une lamelle mince de substance granuleuse ou granulo-graisseuse, où apparaissent de rares noyaux peu colorés, et parfois une cellule à peu près conservée.

Les anses larges de Henle offrent des altérations très analogues, et les grands tubes droits de premier ordre sont souvent frappés par le processus inflammatoire : leurs cellules volumineuses, déformées, sont fréquemment desquamées. Les tubes collecteurs de la région papillaire sont normaux.

Lorsque l'action du poison est de plus longue durée, les lésions évoluent dans un sens particulier et se constituent sur un type qui est l'expression de l'irritation permanente des éléments anatomiques soumis à l'influence nocive de la toxine ou des produits toxiques qui en sont dérivés.

C'est ainsi que le caractère dominant, dans la seconde série des cas que nous analysons, est l'altération des vaisseaux. Celle-ci est d'autant plus marquée que l'intoxication est plus lente. Elle est caractérisée par un léger degré d'endartérite, mais surtout par une périartérite très accusée. Sur toutes les coupes, les artérioles, comme les artères, se distinguent nettement par l'épaississement de leurs parois et la présence de cellules embryonnaires qui se répandent en grand nombre autour d'elles et dans leurs tuniques. En même temps, on note du côté des glomérules, en dehors de la congestion des capillaires et des altérations de leurs cellules, une prolifération de cellules embryonnaires et de fibrilles conjonctives, qui indique une tendance à la fibrose glomérulaire. Le glomérule, augmenté de volume, accolé à la paroi capsulaire, diminué dans sa vitalité et sa valeur fonctionnelle, finira, sous l'influence de l'inflammation chronique, par se souder à la capsule qui apparaît parfois déjà épaissie et fibreuse.

Les tubes contournés, les anses de Henle, offrent toujours des lésions inflammatoires très manifestes ; la désintégration du protoplasma cellulaire se présente à des stades différents, suivant les points considérés. La dégénérescence graisseuse des cellules est rare. Ces tubes sont entourés de cellules conjonctives ou de leucocytes, qui se groupent en amas, surtout abondants au voisinage des vaisseaux et des glomérules. Enfin, signalons dès maintenant un caractère que nous retrouverons très souvent dans ces néphrites toxi-infectieuses à évolution assez lente, c'est l'inégale répartition des lésions dans le rein. Il semble, en effet, que le poison atteigne

certaines régions à l'exclusion des autres, et même certains glomérules ou certains tubes plus que leurs voisins, de sorte qu'en examinant les coupes, même à un faible grossissement, on est immédiatement frappé des aspects différents que l'on observe.

Ici, intégrité à peu près complète des tubes ou des glomérules ; là, inflammation ou destruction des éléments composants du rein à des degrés divers, qui marquent, pour ainsi dire, les étapes de l'intoxication.

Lorsque celle-ci a eu une longue durée, les lésions sont définitivement constituées et prennent le caractère des néoformations adultes qui ont succédé aux éléments embryonnaires (voir fig. 1). Dans une de nos observations, en effet, les glomérules se montrent nettement en voie de transformation fibreuse. Les uns sont complètement détruits, ne représentent plus que des blocs fibreux et semés de quelques cellules rondes. Les autres sont seulement en partie modifiés ; ils offrent quelques petites plaques fibreuses entre les capillaires, ou bien une moitié, un quart du bouquet glomérulaire est sclérosé. De même, l'adhérence à la capsule peut ne s'établir que sur certains points. Enfin, sur chaque coupe, plusieurs glomérules se montrent normaux, à peine atteints par le processus inflammatoire.

Les tubes sont également, par places, envahis par la néoplasie conjonctive qui les écarte, les déforme, les tasse. Les fibres conjonctives mêlées de cellules sont plus ou moins développées, et tantôt forment des faisceaux épais bien colorés, tantôt se réduisent à quelques éléments fibrillaires hyalins, à noyaux allongés, qui se glissent entre les tubes. Sur certains points ces derniers restent normaux et sont en contact directement entre eux, sans interposition du tissu conjonctif. Mais, en somme, ici la néoplasie interstitielle en plaques ou en îlots est un fait accompli (Exp. XIV).

Dans une autre observation (Exp. XV) d'intoxication lente, les lésions scléreuses n'existent pas, les glomérules présentent une prolifération embryonnaire anormale, mais sans trace de fibrose, ni à leur intérieur, ni autour de la capsule, et le tissu interstitiel, sauf sur quelques points et au voisinage des vaisseaux surtout, n'est pas altéré.

Voilà donc deux aspects bien différents du rein, quoique la cause morbide soit semblable : dans l'un, tendance à l'atrophie glomérulaire et à la sclérose intertubulaire ; dans l'autre, glomérules à peu près intacts, sans modifications du tissu conjonctif.

Mais, dans les deux cas, les altérations épithéliales sont à peu près les mêmes et consistent en des lésions profondes du protoplasma : les cellules des tubes sécréteurs sont abrasées, sans contours distincts, réduites à une mince bande claire, mal colorée, appliquée sur la paroi des tubes et contenant quelques noyaux, ou bien sont tassées dans la lumière rétrécie de ces tubes, étouffés dans la gangue conjonctive qui les entoure ; souvent les tubuli contorti, comme les anses de Henle, qui sont atteintes au même degré, ont perdu leur épithélium, et, dans la cavité limitée par la paroi hyaline, se voient quelquefois des cylindres colloïdes. Enfin, certains systèmes de tubes sont normaux ou légèrement modifiés à des degrés divers (hypertrophie des cellules, dédoublement des noyaux aspect vacuolaire ou granuleux du protoplasma, boules saillantes dans la lumière du tube, exsudat granuleux, trouble dans la cavité, etc.). Les canaux droits et collecteurs offrent des lésions épithéliales également assez prononcées.

Un dernier caractère est commun à ces néphrites diphtériques lentes, c'est la constance de l'endopériartérite. La lésion, moins visible sur les gros vaisseaux, est très nette sur les artérioles de moyen calibre et les artérioles lobulaires, moins accentuée sur les petits vaisseaux glomérulaires. La paroi externe est surtout remarquablement épaissie, et le tissu fibreux, mêlé de cellules rondes, qui la constitue, pénètre entre les tubes les plus rapprochés. La tunique interne est aussi hyperplasiée, semée de noyaux, et la lumière du vaisseau est notablement diminuée.

Les faits que nous venons de rapporter montrent donc que l'inoculation du poison diphtérique détermine des néphrites aiguës semblables à celles que l'on voit apparaître au cours de la diphtérie et caractérisées à la fois par les lésions inflammatoires des glomérules et une désorganisation profonde des épithéliums sécréteurs. Mais, de plus, nos expériences prouvent que, si l'on prolonge l'intoxication en injectant le poison à doses faibles mais crois-

santes, la néphrite prend peu à peu les caractères des lésions subaiguës ou chroniques. Les modifications les plus importantes se rencontrent dans les glomérules et dans les artères : les glomérules sont envahis progressivement par la sclérose, tendent à se souder à la capsule et à subir une atrophie complète ; les artères, atteintes à un haut degré d'endopériartérite et rétrécies dans leur calibre, n'assurent plus la nutrition des éléments que d'une façon imparfaite. En même temps, les cellules des tubes sécréteurs sont toujours profondément modifiées : dégénérées ou enflammées chroniquement, elles ont perdu leur forme et leur individualité anatomique ; leurs fonctions sont réduites à néant, leur vitalité enfin est compromise. Au milieu de ces altérations diverses, le tissu conjonctif prolifère, soit sous l'influence directe du toxique qui détermine les autres lésions, soit consécutivement aux inflammations vasculaires ou épithéliales. Il envahit les espaces intertubulaires et tend a étouffer les tubes déjà malades. L'observation de Enriquez et Hallion vient nous montrer enfin la terminaison possible, le stade ultime de certaines de ces néphrites dont nous avons suivi les degrés intermédiaires, l'atrophie rénale granuleuse. Nous pensons toutefois, d'après ce que nous avons pu voir, que toutes les néphrites causées par l'intoxication diphtérique prolongée n'aboutissent pas à la néphrite chronique atrophique. Si certaines conduisent à l'insuffisance rénale et à la mort, par suite de leur évolution progressive, d'autres guérissent entièrement (et le rein recouvre son intégrité fonctionnelle) ou bien ne laissent que des traces de leur existence antérieure, caractérisées par quelques atrophies glomérulaires, quelques plaques de fibrose, disséminées au milieu des tubes. En effet, nous avons fait remarquer que, dans bien des cas, les lésions étaient limitées à certaines parties seulement du rein, le reste étant indemne ; ce sont ces parties qui pourront subir une destruction fonctionnelle plus ou moins complète, suivant l'intensité et la durée de l'intoxication, sans que l'organe soit compromis dans son ensemble. Ainsi l'expérimentation vient confirmer ce que la clinique permettait d'entrevoir : l'intoxication diphtérique peut déterminer des néphrites généralisées à évolution progressive et continue, chroniques, se termi-

nant par la mort (cas de Lécorché et Talamon, cas de Enriquez et Hallion). Elle peut causer aussi des néphrites subaiguës. Tantôt celles-ci sont curables parce que la lésion reste silencieuse après la première période aiguë, localisée, partielle, et qu'elle ne s'étend pas, sans doute, par suite de la disparition de la cause, le principe toxique; tels sont les cas de Sanné, Cadet de Gassicourt, Roger, etc... Tantôt elles se terminent par la mort, parce que la cause pathogénique persiste (intoxication profonde et continue) et que les lésions s'accentuent, s'étendent de plus en plus, les unes déjà anciennes, les autres récentes. Tels sont les cas que nous avons relatés.

2° Foie.

Les lésions du foie dans la diphtérie ont été peu étudiées, car les altérations de cet organe ne sont en général pas appréciables en clinique et ne se traduisent pas par des symptômes faciles à distinguer au milieu du tableau de l'intoxication générale.

Morel, dans une intoxication suraiguë de deux jours, signale la présence de cellules rondes dans les espaces portes, une congestion intense des vaisseaux capillaires et l'existence de gouttelettes graisseuses dans les cellules hépatiques ainsi que dans l'endothélium des capillaires. Les mêmes lésions se retrouvaient dans une observation où la maladie évolua en quatre jours ; la dilatation vasculaire était encore plus accusée et s'accompagnait d'une hyperleucocytose remarquable, intravasculaire. Enfin, à l'examen du foie d'un enfant qui survécut quatorze jours à l'intoxication diphtérique, le même auteur a noté également la congestion, l'hyperleucocytose, la dégénérescence graisseuse très marquée; mais il vit de plus le tissu cellulaire des espaces portes, infiltré de cellules embryonnaires se prolongeant entre la membrane des capillaires et les cellules hépatiques qui étaient aussi déformées et atrophiées.

Œrtel, en 1887, avait signalé déjà, comme Morel, l'hypertrophie du foie. Contrairement à ce dernier, il avait trouvé fréquemment des hémorragies capsulaires, sous-capsulaires et interstitielles. Exceptionnellement, il a rencontré une dégénérescence graisseuse

légère, mais il insiste sur l'infiltration des cellules rondes dans les espaces portes et surtout autour des vaisseaux.

Pour Gastou (1), le foie diphtérique est augmenté de volume rouge sombre, de consistance normale. Dans les formes hypertoxiques on constate une infiltration graisseuse modérée et disséminée du lobule. Quant la maladie a évolué plus lentement, la dilatation vasculaire apparaît avec prédominance sus-lobulaire; elle est beaucoup plus accusée dans les cas bénins et s'accompagne d'infiltrations embryonnaires autour des cellules, entre les capillaires et dans les espaces portes. Les cellules sont atteintes de dégénérescence graisseuse surtout marquée à la périphérie du lobule.

Roux et Yersin, dans leur mémoire, signalent l'ictère fréquent chez le chien, au cours de l'intoxication diphtérique.

Teissier et Guinard (2), plus récemment, ont observé sur deux chiens tués en quelques heures par la toxine diphtérique l'aspect général « noix de muscade » très caractéristique; de plus, ils signalent des taches blanches, masquées ou non par un piqueté rouge, qui ont l'aspect des nodules des hépatites infectieuses aiguës, bien décrits par Hanot et par Gastou. A la même époque, Courmont, Doyon et Paviot (3), rapportaient des observations analogues. Pour eux le bacille de Löffler peut engendrer, à l'aide de ses seules toxines, une hépatite rappelant de très près l'aspect macroscopique du foie infectieux de Hanot.

Cette hépatite serait donc une lésion franchement toxique, à point de départ non portal.

Ils citent deux cas d'intoxication suraiguë (dix-sept heures et soixante heures) chez un lapin et un cobaye, dans lesquels ils ne trouvèrent pas d'altérations macroscopiques du foie, sauf une légère congestion, et le microscope ne décela ni hémorragies, ni dégénérescences cellulaires, mais seulement quelques points de vasodilatation.

---

(1) Gastou. *Le foie infectieux*. Thèse. Paris, 1892.

(2) Teissier et Guinard. *Foie infectieux par injection veineuse de toxines microbiennes. Lyon médical*, 8 septembre 1895.

(3) Courmont, Doyon et Paviot. *Arch. de Physiologie*, VII, 4.

Chez un chien qui succomba quelques heures après l'injection de plusieurs centimètres cubes de toxine diphtérique, ils ont vu une hépatite nodulaire spéciale, caractérisée par des nodules saillants dont le volume varie de la grosseur d'un pois à celle d'une noix, blancs, mouchetés de taches brunes, et se détachant sur la surface jaunâtre du foie. Histologiquement, ce sont des foyers en voie de nécrobiose limités par un sillon d'élimination et entourés d'une zone de congestion où la disposition trabéculaire est détruite ; les lésions toxiques suraiguës de la toxine diphtérique porteraient donc en somme spécialement sur la cellule hépatique (tuméfaction trouble) et sur le système vasculaire (vaso-dilatation générale et hémorragies interstitielles). Les nodules seraient le résultat de ces deux processus. Ces auteurs n'ont rencontré ni dégénérescence graisseuse, ni infiltration embryonnaire ou cirrhose.

Les foies d'enfants morts de diphtérie que nous avons étudiés, provenaient des mêmes sujets que les reins décrits plus haut. En général, nous avons retrouvé les lésions signalées par les auteurs que nous avons cités : dégénérescence graisseuse des cellules hépatiques, plus accusée à la périphérie des lobules, mais pouvant se montrer jusque dans les cellules de la zone voisine de la veine sus-hépatique. Nous n'avons pas décelé la graisse dans les endothéliums des capillaires, mais nous avons remarqué que les gouttelettes graisseuses étaient disposées dans le protoplasma sur le bord de la cellule voisin du capillaire, et l'on pourrait penser qu'elles appartiennent à celui-ci. Un examen attentif avec l'objectif à immersion montre qu'il n'en est rien. Nous n'avons pas vu les foyers hémorragiques que signale Œrtel. Une lésion qui nous a paru constante, non seulement dans les deux foies humains, mais aussi dans les pièces provenant de nos expériences, c'est la dégénérescence des cellules centrales du lobule. Cette dégénérescence, que nous avons appelée hyaline, car les cellules au degré le plus avancé sont claires, transparentes avec des contours et un noyau seuls colorés, est accompagnée de la déformation des cellules et de la dislocation des travées hépatiques qui peut être attribuée, en partie au moins, à la distension des capillaires.

Enfin, les espaces portes offraient une prolifération de cellules

rondes plus ou moins marquée, qui s'étendait quelquefois aux espaces intertrabéculaires.

Pour les faits expérimentaux, les lésions peuvent se résumer de la façon suivante : dans les intoxications à marche rapide, il y a peu d'altération des espaces portes, qui offrent seulement une légère augmentation du nombre des cellules rondes. Les cellules hépatiques contiennent presque toujours des gouttelettes graisseuses plus abondantes à la périphérie du lobule. Vers les parties centrales on note des lésions diverses qui, toutes, indiquent une dégénérescence plus ou moins complète de l'élément noble ; tantôt le protoplasma se décolore, devient clair, vitreux, tandis que le noyau et les contours cellulaires se distinguent encore bien, c'est ce que nous avons décrit sous le nom de dégénérescence hyaline, dont nous avons suivi tous les degrés; tantôt la cellule se déforme et s'atrophie, son protoplasma devient homogène, se colore à peine et d'une teinte uniforme. Le noyau fixe difficilement les réactifs et se distingue mal au milieu des leucocytes. Ceux-ci, dans tous les cas, sont assez abondants entre les travées et surtout vers le centre du lobule. Enfin, les capillaires sont en général gorgés de sang, particulièrement au voisinage de la veine sus-hépatique ; ils écartent les travées, aplatissent les cellules et bouleversent la disposition trabéculaire, déjà compromise par les altérations des cellules, de sorte qu'en somme on constate une dislocation des travées à peu près complète dans la partie centrale du lobule.

Dans les intoxications lentes, prolongées, les altérations des espaces portes deviennent plus accusées. On constate l'existence de fibres conjonctives plus ou moins développées, et de cellules rondes ou allongées qui déforment les espaces, s'engagent dans les fissures de Kiernan, tendent à réunir les zones protobiliaires, mais entourent rarement un lobule complètement. Parfois ces tractus conjonctifs et les cellules jeunes se glissent entre les travées, en suivant les capillaires, dissèquent les cellules, les isolent par groupes de quelques éléments. La néoplasie est surtout développée autour des conduits biliaires, mais elle envahit aussi tout l'espace. Quelques néocanalicules se remarquent çà et là, disséminés entre les organes, vaisseaux et conduits biliaires.

Le parenchyme est surtout malade dans les cas de peu de durée, où l'on observe nettement dans les lobules cette dégénérescence hyaline des cellules centro-lobulaires, à tous les degrés, dont nous parlions plus haut (voir fig. 2 et 3). A la périphérie, les travées ont conservé leur disposition normale, mais les cellules sont souvent grosses, uniformément colorées, avec un noyau plus teinté par les réactifs et parfois double. En examinant les cellules de plus en plus rapprochées du centre, on voit le protoplasma se remplir de vacuoles incolores, diminuer peu à peu de quantité, de sorte que certaines cellules ne contiennent plus que quelques granulations à peine colorées ; enfin, autour de la veine sus-hépatique, on ne distingue plus que des cellules de volume normal ou atrophiées, irrégulièrement disposées au milieu des capillaires dilatés et des leucocytes exsudés ; ces cellules dont les contours sont dessinés par une ligne brune, ont un noyau clair, contenant à peine quelques petites granulations chromatiques, et qui ne se distingue du protoplasma absolument clair, transparent, que par un petit cercle coloré, très fin.

Cette lésion exprime donc un état de déchéance très prononcée du foie, puisque les travées sont bouleversées et que plus de la moitié des cellules sont supprimées fonctionnellement d'une façon complète. Les autres, plus ou moins atteintes par le processus au début ou même graisseuses parfois, ont une vitalité très diminuée. Aussi, dans les cas où la survie a été longue et où l'animal a même dû être sacrifié, ne trouve-t-on ces altérations cellulaires qu'à l'état d'ébauche, seulement autour de la veine centrale, c'est-à-dire dans la région la plus éloignée des rameaux vasculaires nourriciers. Elle peut faire défaut, soit que, l'organisme triomphant de l'intoxication, les cellules se soit régénérées à la suite, soit que l'immunisation progressive, le développement de la fonction antitoxique aient empêché l'action du poison sur les éléments nobles. Quoi qu'il en soit, même dans ces cas, la réaction du tissu conjonctif des espaces portes a toujours été accusée et le processus néoplasique se montre tantôt encore en évolution, tantôt arrêté dans sa marche. Un reliquat de tissu fibreux plus ou moins abondant indique seul l'existence d'un travail inflammatoire antérieur.

Pour nous résumer, en terminant nous dirons que l'intoxication diphtérique aiguë détermine, du côté du foie et du rein, des lésions inflammatoires et surtout dégénératives des éléments nobles, en même temps que des altérations vasculaires et interstitielles. Ces lésions amènent une déchéance profonde des organes, qui peut être la cause de la mort.

Quand l'intoxication est moins intense et qu'elle se prolonge pendant une durée assez longue, on voit se produire des lésions subaiguës ou chroniques, le plus souvent partielles. Celles-ci se caractérisent, du côté du foie, par un léger degré de cirrhose porto-biliaire, ou lobulaire, probablement déterminée par l'apport des toxines dans le territoire irrigué par l'artère hépatique, et en même temps on note une dégénérescence des cellules centrales du lobule, lésées par le poison, moins bien nourries par suite de leur distance des troncs vasculaires principaux, et comprimées par les capillaires congestionnés.

Du côté des reins, il s'agit tantôt de lésions épithéliales et tantôt d'un processus de sclérose en évolution, qui atteint les espaces intertubulaires ou les glomérules, en même temps que les vaisseaux. Suivant la prédominance de l'un ou l'autre de ces divers éléments pathologiques, on constate divers types de néphrite, dont le plus caractéristique est celui de la néphrite interstitielle, atrophique. Ces néphrites peuvent évoluer sans doute d'une façon continue et déterminer à la fin des phénomènes d'insuffisance rénale. Mais souvent, l'organisme ayant pu se débarrasser, au bout d'un temps variable, des poisons ou les transformer, la cause morbide disparaît et la lésion, qui n'était que partielle, se modifie et son évolution s'arrête. Il ne subsiste plus alors dans le rein que des foyers cicatriciels, dont l'insuffisance fonctionnelle est compensée par la suractivité des parties voisines ou des régions de vitalité moindre et de peu de résistance, dans lesquelles les épithéliums sont plus ou moins altérés, dont la déchéance pourra être complète et rapide à la prochaine atteinte.

OBSERVATION I

Diphtérie toxique, pure. Enfant de quatre ans. Pièces dues à l'obligeance de notre collègue Bayeux.

EXAMEN HISTOLOGIQUE

Foie. — Légère fibrose des espaces portes et, par places, petits foyers de prolifération embryonnaire. Pas de lésions vasculaires ni canaliculaires. Dégénérescence graisseuse des cellules, surtout marquée à la périphérie du lobule, mais n'épargnant pas les cellules du centre du lobule. Celles-ci offrent de plus un léger degré de dégénérescence hyaline et des vacuoles claires apparaissent dans leur protoplasma. Mais la lésion est beaucoup moins accusée que dans les cas expérimentaux. Ce qui frappe surtout ici, c'est la congestion du réseau capillaire surtout en voisinage de la veine centrale, la dislocation des travées hépatiques et enfin la diminution de volume et la déformation des cellules de cette zone.

Reins. — Congestion glomérulaire. Cellules épithéliales volumineuses, claires, parfois desquamées. Pas de prolifération embryonnaire intra-glomérulaire.

Tubes contournés et anses ascendantes de Henlé malades. Cellules granuleuses troubles, abrasées et atteintes de dégénérescence graissense par endroits. Lésions d'ailleurs assez variables suivant les points considérés. Exsudat granuleux tubulaire. Pas d'altérations interstitielles. Vaisseaux normaux.

OBSERVATION II

Diphtérie toxique, durée de trois jours. Les pièces nous ont été remises par notre collègue Levrey. Reins gros, congestionnés, violacés. Foie gros, mou, taches décolorées disséminées, foyers hémorragiques disséminés.

EXAMEN HISTOLOGIQUE

Foie. — Prolifération peu accentuée des cellules rondes dans les espaces portes ; épithélium des canalicules normal, vaisseaux sains.

Dégénérescence graisseuse légère des cellules hépatiques de la périphérie du lobule. Noyaux bien colorés. Au centre des lobules, au contraire, les cellules paraissent beaucoup plus malades ; les travées hépatiques sont écartées et bouleversées par les capillaires congestionnés ; les cellules sont tuméfiées, présentent des vacuoles dans leur protoplasma, enfin quelques-unes offrent une dégénérescence hyaline très accusée.

Reins. — La lésion dominante est la congestion intense des vaisseaux avec hémorrhagies intra-tubulaires. Les tubes contournés ont un épithélium à peu près desquamé ; quelques rares noyaux se voient encore contre la paroi entourée d'un peu de protoplasma trouble et granuleux ; mais, le rein provenant d'une autopsie tardivement faite, cet aspect n'a pas la valeur qu'il aurait dans un cas expérimental. Toutefois, si l'on compare cet épithélium à celui des tubes de Henlé et des tubes droits, malgré les altérations cadavériques surajoutées, il est évident que les tubes contournés sont très malades ; leur cavité est remplie par les produits de la désintégration protoplasmique, sorte de dépôts granuleux qui emplissent la lumière des tubes. Les branches montantes de Henle sont moins atteintes et offrent surtout un certain degré de dégénérescence hyaline. Les glomérules sont congestionnés ; les anses capillaires dilatées ont perdu leur épithélium, et les cellules de la capsule sont, pour la plupart, dégénérées. Pas de lésions des gros vaisseaux ni du tissu interstitiel.

EXPÉRIENCE I

Cobaye de 250 grammes. A reçu le 21 janvier 1/10e de centimètre cube de toxine diphtérique du 16 janvier. Meurt vingt-quatre heures après.

Autopsie. — Congestion intense de tous les viscères sans hémorragies, ni lésions spécialement localisées.

EXAMEN HISTOLOGIQUE

Foie. — Granulations graisseuses dans les cellules, surtout abondantes à la périphérie des lobules. Travées séparées par des capillaires remplis de sang. Vacuolisation et début de dégénérescence hyaline des cellules centrales du lobule ; lésions assez analogues, quoique moins accentuées, à celle de l'expérience X. Congestion et hyperleucocytose très accusées, surtout au centre du lobule. Espaces portes normaux.

Reins. — Congestion intense des glomérules et hémorragies intra-tubulaires. Pas de prolifération des éléments cellulaires du bouquet glomérulaire. Cellules des tubes contournés bien conservées. Les bâtonnets de Heidenhain se distinguent nettement, mais sur un certain nombre de cellules, présence de nombreuses vacuoles au milieu du protoplasma. Quelques tubes contiennent déjà un exsudat granuleux, et des boules hyalines obstruent la cavité. L'épithélium des tubes contournés est, en général, volumineux et remplit à peu près toute la lumière. Pas de dégénérescence granulo-graisseuse des cellules. Les tubes descendants de Henle et les tubes droits sont sains et ne contiennent pas de cylindres ; mais beaucoup sont remplis de sang.

En résumé, prédominance des altérations congestives dans le foie et dans les reins ; dans le foie, dégénérescence cellulaire hyaline occupant le centre des lobules ; dégénérescence graisseuse peu marquée. Dans le rein, congestion glomérulaire et hémorragie, lésions des épithéliums sécréteurs au début caractérisées par l'état vacuolaire et la tuméfaction des cellules, un exsudat granuleux, sans dégénérescence graisseuse.

EXPÉRIENCE II

Cobaye de 415 grammes inoculé de même que le précédent, le 21 janvier, avec un demi centimètre cube de toxine diphtérique du 16 janvier.

Affaiblissement progressif.

Autopsie. — Congestion du foie et des reins sans lésions spéciales. Condensation pulmonaire remarquable avec hémorragies intra-pulmonaire et sous-pleurales. Hypertrophie des capsules surrénales.

Examen histologique semblable au précédent (Exp. I).

EXPÉRIENCE III

Cobaye de 425 grammes inoculé le 20 mai avec 1 centimètre cube de toxine diphtérique de l'Institut Pasteur (toxine du 18 mai). Meurt le 22 mai dans l'après-midi sans phénomènes convulsifs ou paralytiques. Albumine abondante.

Autopsie. — Reins très congestionnés. Foie brun noir. Bile distendant la vésicule. Tractus gastro-intestinal congestionné.

EXAMEN HISTOLOGIQUE

Foie. — Cellules rondes et leucocytes polynucléaires abondants autour des organes des espaces portes Mais ces éléments sont également très nombreux dans le lobule infiltrant les espaces intertrabéculaires ou remplissant les vaisseaux, et se groupant aussi autour des cellules de la région centrale. Celles-ci sont d'ailleurs saines.

Quelques rares gouttelettes graisseuses se voient dans les cellules et surtout dans les parties voisines des capillaires; pas de dégénérescence cellulaire. Vaisseaux normaux.

Reins. — Congestion intense des glomérules et des capillaires de la substance corticale, avec exsudation des globules rouges et blancs hors des vaisseaux. Peu de glomérulite; les cellules de la capsule sont normales. Dans les tubes contournés, peu de lésions. La striation due aux bâtonnets est distincte, mais les cellules sont un peu grosses et font une saillie plus accusée dans la cavité; quelques unes montrent déjà de petites boules avec déformation des contours de la masse protoplasmique. Eufin certaines cellules sont absolument troubles, en partie détruites, abrasées et la cavité est remplie de détritus granuleux. Mais les lésions paraissent plus marquées en général dans les anses ascendantes de Henle dont les cellules sont disjointes, séparées les unes des autres et déformées, en partie détruites et leur protoplasma se confond avec l'exsudat granuleux de la cavité.

Pas de lésions des autres tubes. Pas d'altérations vasculaires, ni de prolifération embryonnaire interstitielle.

EXPÉRIENCE IV

Petit chien noir de 6 kilogrammes inoculé le 15 février avec un centimètre cube de toxine diphtérique du 16 janvier. Mort le 19 février à onze heures du matin. Les trois premiers jours paraît un peu souffrant, mais sans symptôme spécial. Vendredi, faiblesse plus grande, ne mange pas beaucoup. Samedi, paralysie des pattes postérieures particulièrement de la patte gauche; posé sur ses pattes il tombe du coté gauche. Dimanche soir ictère intense. Lundi matin, il tombe dans le coma après une hémorragie intestinale.

Autopsie. — Imprégnation de tous les tissus par la bile. Foie gros jaune, présentant à la surface un pointillé rouge. Vésicule remplie

de bile. Canal cholédoque très congestionné. Parois du duodénum très congestionnées ainsi que le pancréas. Reins gros, durs, fortement teintés par la bile. Estomac et intestin remplis de sang. Suffusion ecchymotique du cœur, sous le péricarde et autour des vaisseaux coronaires. Dans la vessie urine fortement teintée par la bile et albumine.

EXAMEN HISTOLOGIQUE

Foie. — Prédominance des altérations cellulaires très analogues à celles de l'observation X. Dégénérescence cellulaire en évolution avec prédominance au centre des lobules. Les cellules périphériques se colorent assez bien mais le protoplasma a une teinte uniforme, le noyau prend moins bien, la substance colorante. En approchant du centre du lobule les diverses parties de la cellule fixent de moins en moins les réactifs, le protoplasma devient transparent, offre une sorte de réticulum, le noyau a un contour moins net, ses granulations chromatiques sont moins serrées ; la bordure cellulaire devient de moins en moins distincte en même temps que la cellule diminue de volume. Enfin au centre même les cellules sont atrophiées et nécrosées la disposition trabéculaire est bouleversée, et les leucocytes abondant, se confondent avec les cellules. Pas de dégénérescence graisseuse. Les espaces portes présentent une certaine prolifération embryonnaire; pas de lésions vasculaires notables. Pas de foyers hémorragiques ou de nécrose étendus.

Reins. — Tuméfaction des cellules des tubes contournés et des branches ascendantes. Aspect granuleux uniforme de ces cellules; noyau mal coloré. Exsudat granuleux dans la cavité des tubes. Pas d'hémorragies. Glomérules congestionnés. Tuméfaction claire des cellules du bouquet glomérulaire légère prolifération embryonnaire interstitielle, peu d'exsudat dans la cavité de la capsule.

EXPÉRIENCE V

Lapin de 2 425 grammes. Inoculé le 24 février avec 1/8e de centimètre cube de toxine diphtérique du 16 janvier. En même temps série de pointes de feu sur la région lombaire. Réinoculé le 28 février. (1/8e centimètre cube) le 2 mars (1/8). Meurt le 5 mars, très amaigri, pèse 1950 grammes. Affaiblissement progressif sans symptômes marqués.

Autopsie. — Foie gros, 90 grammes. Congestion du centre des lobules surtout, vésicule normale.

Reins gros, 9 grammes ; blancs, décolorés ; substance corticale pâle.

Pas d'urine dans la vessie.

Cœur : dilatation du ventricule droit.

Poumons : infarctus hémorragiques.

EXAMEN HISTOLOGIQUE

Reins. — Glomérules, gros, congestionnés, desquamation des cellules de la couche périvasculaire. De plus un certain nombre de ces glomérules présentent une lésion un peu spéciale ; c'est une sorte de nécrose semblable à la nécrose de coagulation frappant tout ou partie du bouquet glomérulaire. Par la thionine ou par le bleu de méthyle on constate des parties claires, uniformes, à peine teintées, plus ou moins étendues et très distinctes du reste du glomérule. Desquamation des cellules de la capsule et exsudat dans la cavité.

Les artérioles et le tissu interstitiel ne sont pas atteints, toutefois on rencontre par place, disséminés dans le rein de petits foyers de cellules embryonnaires surtout au voisinage des glomérules et des vaisseaux et qui tendent à s'infiltrer autour des tubes. Quelques hémorragies interstitielles. Pas traces de fibrose.

Les tubes contournés ont leur cellules malades ; elles sont tuméfiées, troubles, mais rarement desquamées et leur noyau se colore. Leurs cavités, ainsi que celles des autres tubes dont l'épithélium est sain, contiennent un exsudat granuleux.

Foie. — Prolifération embryonnaire dans les espaces portes, sans fibrose. Inflammation légère des canaux biliaires, artères normales. Veines portes un peu enflammées. Pas de fibrose. Cellules périphériques du lobule contenant des gouttelettes graisseuses. Disposition trabéculaire normale. Au centre du lobule au contraire, désorganisation des travées et dégénérescence cellulaire très prononcée suivant le type déjà décrit : désintégration protoplasmique, vacuoles, dégénérescence hyaline complète ou partielle. Veines sus-hépatiques normales. Congestion légère des capillaires centraux.

EXPÉRIENCE VI

Petit lapin de 1 850 grammes. A reçu du 16 au 24 avril 2 centimètres cubes et demi de toxine diphtérique peu virulente. Meurt

le 25 avril. A l'*autopsie* : reins congestionnés, noirâtres, poids 7 gr. 50. Foie gros, noir, 65 grammes. Viscères congestionnés, albumine dans l'urine.

EXAMEN HISTOLOGIQUE

Reins. — Nécrose glomérulaire partielle avec descamation des cellules épithélioles. Exsudat granuleux dans la cavité glomérulaire et dans les tubes. Cellules épithéliales des tubes contournés, abrasées, desquamées, noyaux mal colorés. Les tubes larges de Henle sont également atteints et offrent une dégénérescence granuleuse, moins avancée, mais notable. Les cellules ont perdu en partie leurs contours et les noyaux se colorent difficilement. Dégénérescence graisseuse disséminée des cellules, mais pas très accentuée. Dans les tubes droits, cylindres hyalins. Les vaisseaux paraissent indemnes, on ne note pas d'épaississement des parois, ni de proliférations embryonnaires périvasculaires, ou interstitielles. Pas de congestion ni d'hémorragie.

Foie. — Les espaces portes sont agrandis, cellules embryonnaires au milieu du tissu conjonctif jeune. Le processus pathologique est surtout accentué autour des canalicules biliaires dont l'épithélium a subi une prolifération assez notable. Pas d'altération des lobules. Les cellules sont normales. C'est à peine si au centre quelques-unes présentent une ébauche de dégénérescence hyaline. Pas de néoformations conjonctives intertrabéculaires.

EXPÉRIENCE VII

Jeune chien de 13 livres inoculé le 28 février avec 1/2 centimètre cube de la toxine diphtérique du 16 janvier. Reinoculé le 2 mars avec 1/3 de centimètre cube a toujours été malade depuis le 2 mars (fièvre, inappétence, abattement). Pas de paralysies, mais faiblesse des membres. Amaigrissement progressif. Le 9 mars, vomissements de sang, teinte subictérique des muqueuses. Urines rares, fortement albumineuses. Mort dans la nuit du 10 mars.

Autopsie. — Teinte ictérique généralisée, pas très intense. Exsudat péritonéal assez notable. Congestion intense de tout le tractus gastro-intestinal.

Estomac un peu dilaté ; muqueuse uniformément congestionnée. *Infarctus disséminés sur la région pylorique* et par places *véritables érosions gastriques.*

Intestin : muqueuse congestionnée, sans hémorragies.

Pancréas rempli de foyers hémorragiques.

Cœur gros 85 grammes, ventricule gauche assez dilaté. *Toute la surface endocardique du cœur gauche a un aspect noir très spécial dû à des hémorragies sous-endocardiques confluentes. Ces hémorragies existent jusque sur une partie des valves de la mitrale qui sont épaissies et présentent des concrétions fibrineuses à leur surface.*

Poumons : ecchymoses sous-pleurales. Poumons congestionnés.

Rate grosse, consistance ferme.

Foie congestionné, noirâtre, consistance molle ; vésicule biliaire normale.

Reins, gros, 65 grammes les deux. Congestionnés, rouges. Substance corticale d'aspect finement granuleux, par suite de la saillie des glomérules. Consistance ferme. Pas d'hémorragies apparentes. Pas d'urine dans la vessie.

EXAMEN HISTOLOGIQUE

Reins. — Glomérules volumineux remplis de cellules rondes, surtout vers le pédicule vasculaire ; les anses capillaires disparaissent au milieu de la néoplasie inflammatoire ; les glomérules n'ont pas subi la transformation fibreuse, mais on distingue déjà des cellules allongées minces au milieu des cellules embryonnaires. Cette glomérulite proliférante paraît devoir aboutir à la symphyse plus ou moins complète. Il n'existe pas de grosses lésions vasculaires. Pas de fibrose interstitielle mais cependant la capsule sur une partie de son étendue est épaissie, prend plus vivement le colorant et commence à s'entourer d'une gaine conjonctive partielle. Les espaces intertubulaires sont infiltrés de cellules rondes ; celles-ci sont groupées par places en amas serrés autour des tubes. Les capillaires sont congestionnés. Enfin les tubes contournés et les anses ascendantes présentent une desquamation épithéliale abondante. Les cellules troubles ont perdu leurs noyaux ; leurs contours sont indistincts. Elles se confondent avec l'exsudat granuleux intratubulaire.

Dans les tubes droits on trouve de nombreux cylindres colloïdes, le plus souvent contenant des leucocytes, quelquefois ces leucocytes se rencontrent aussi dans la lumière des tubes contournés. Pas de dégénérescence graisseuse des épithéliums ; on remarque seulement quelques gouttes graisseuses disséminées dans les cellules des divers tubes (fait physiologique et normal chez le chien).

Foie. — Pas de néoformations dans les espaces portes. Les lésions portent surtout sur l'élément cellulaire, dislocation de la travée

hépatique, dégénérescence graisseuse des cellules surtout marquée à la périphérie. De dégénérescence hyaline centrolobulaire, déformation et atrophie des cellules; protoplasma incolore ou vacuolaire. Capillaires entourés de cellules embryonnaires. Noyaux à peine teintés.

EXPÉRIENCE VIII

Lapin de 1 850 grammes. Inoculé le 15 mars avec un demi-centimètre cube de toxine diphtérique du 16 janvier. — Réinoculé le 19 (1/2), le 23 (3/4), le 28 (1/2 centimètre cube).

Mort le 31 mars.

Pas de symptômes spéciaux. Pas d'albumine le 19 mars.

Poumons et tractus gastro-intestinal normaux.

Foie brun foncé, volume normal — pas de grosses lésions apparentes.

Reins assez gros, substance corticale décolorée, substance médullaire congestionnée, rouge foncé.

Vésicule biliaire, rétractée, atrophiée, parois épaissies; la cavité contient quelques traces d'un liquide blanchâtre.

EXAMEN HISTOLOGIQUE

Foie. — Pas de lésions importantes, sauf un certain degré de dégénérescence hyaline avec état vacuolaire des cellules au centre des lobules. Pas d'altération des espaces portes.

Reins. — Congestion glomérulaire intense, ruptures vasculaires, tuméfaction et prolifération des cellules du bouquet glomérulaire. Exsudat granuleux dans la capsule.

Tubes contournés : épithélium à cellules vitreuses ou ayant subi la dégénérescence granulo-graisseuse et trouble; par endroits on voit nettement des boules dans les cellules, à demi sorties des cellules, ou tombées dans la cavité des tubes. Les cellules sont rarement tout à fait desquamées, les noyaux se colorent bien. Tous les autres tubes, tubes de Henle et tubes droits, contiennent des exsudats colloïdes ou granuleux. Leurs cellules sont aussi fréquemment atteintes, surtout dans les anses ascendantes où les boules sont nombreuses. Dégénérescence graisseuse pas très prononcée. Congestion des vaisseaux capillaires interstitiels. Quelques globules rouges et blancs se voient dans la cavité des tubes, et quelques foyers de cellules embryonnaires sont disséminés entre les tubes.

EXPÉRIENCE IX

Gros chien terre-neuve de 75 livres. A reçu le 2 mars 1 centimètre cube de toxine diphtérique sous la peau (toxine du 16 janvier). Réinoculé le 15 mars.

(1/2 centimètre cube) et le 23 mars (1/2 centimètre cube). Sacrifié le 28 mars.

Le 10 mars, amaigrissement, anorexie, abattement. Fièvre.

Le 15 mars, l'animal se tient difficilement sur ses pattes. — Ne mange pas. Ne sort pas de sa niche.

Le 20, démarche titubante; la moindre poussée le jette à terre. Matières fécales striées de sang. Albumine en grande quantité.

Le 26, paralysie complète des quatre membres.

Le 28. Légère teinte ictérique; gêne respiratoire. Hypothermie 36°,2. Urines albumineuses; réaction de Gmelin.

Autopsie. — Poumons normaux.

Cœur volumineux, 350 grammes. Dilatation ventriculaire droite; hypertrophie légère du ventricule gauche.

Estomac. Muqueuse congestionnée; cavité remplie de bile.

Duodénum. Deux érosions de la muqueuse dans la première partie avec pointillé hémorragique.

Intestins tachetés de plaques congestionnées.

Foie, 710 grammes rouge brun; capsule semée de taches blanc jaunâtres. Vésicule biliaire distendue par la bile.

Reins, 83 et 80 grammes très rouges, fermes. Capsule légèrement épaissie et un peu adhérente.

EXAMEN HISTOLOGIQUE

Foie. — Dans les espaces portes développement du tissu conjonctif assez notable sans localisations spéciales, mais plutôt marqué autour des canalicules. Artères peu malades, contrairement à ce que nous avons noté dans les observations analogues. Jamais les espaces portes ne sont unis par des tractus conjonctifs. Les lobules présentent à un faible degré la lésion décrite dans d'autres foies diphtériques : dégénérescence hyaline et tendance à la nécrose du centre des lobules, mais sans prolifération leucocytaire marquée. Les canalicules des espaces portes sont pour la plupart remplis de bile.

Reins. — Lésions disséminées; à côté de nombreux lobules dont les glomérules et les tubes sont absolument sains; on rencontre par

place des lésions assez avancées et absolument localisées à un système de tubes et de glomérules. Les glomérules sont sur ces points le siège d'une prolifération abondante de cellules rondes de sorte que les anses glomérulaires ne se distinguent plus. Le bouquet glomérulaire apparaît comme une petite sphère vivement colorée par les réactifs et semée de petites cellules. L'épithélium capsulaire est tombé. Il n'y a pas d'exsudat dans la cavité. Pas de symphyse glomérulaire ni de fibrose. Tout autour des glomérules dans l'intervalle des tubes et à une assez grande distance ; les cellules rondes se montrent abondantes, refoulant les tubes, diminuant leur cavité. L'épithélium de ces tubes (tubes contournés ou anses de Henle) est en partie abrasé ; les noyaux des cellules sont rares, beaucoup de ces cellules sont déformées ; celles qui sont moins malades sont tantôt claires, hyalines, tantôt finement granuleuses, mais rarement on peut encore distinguer les bâtonnets. Les éléments embryonnaires paraissent franchir cet épithélium et écarter les cellules pour tomber dans la cavité des tubes.

Les anses descendantes de Henle, les tubes droits sont normaux et ne contiennent pas de cylindres ni d'exsudat. Pas de lésions des artères.

Pour nous résumer, dans le foie : fibrose légère des espaces portes ; dégénérescence cellulaire peu marquée dans les lobules avec prédominance dans les régions centrales. Pour les reins : glomérulite proliférante sans fibrose, capillarite ; infiltration embryonnaire intertubulaire localisée à certains territoires seulement, avec lésions de nécrose incomplète de l'épithélium des groupes de tubes sécréteurs correspondants.

EXPÉRIENCE X

Lapin blanc de 2k500. A reçu du 23 janvier au 14 février 4 centimètres cubes de toxine diphtérique de l'Institut Pasteur récente (16 janvier). Toxine active qui avait tué un cobaye de 250 grammes en vingt-quatre heures à la dose de 1 dixième de centimètre cube. Ce lapin a maigri peu à peu et est mort le 16 février. Il n'avait pas présenté de paralysie. Depuis le 2 février on constatait dans l'urine une quantité croissante d'albumine et de l'urobiline. Le 14 février les urines étaient rouges, épaissies, rares. Au microscope on y trouvait des cristaux nombreux, de formes diverses, des globules rouges en abondance, des cylindres colloïdes et granuleux et des cellules épithéliales.

A l'autopsie les poumons sont légèrement congestionnés, le cœur est normal. Le foie est gros, brun marron, peu consistant. A la surface on distingue une série de petits cercles à contours dentelés de coloration blanc bleuté presque nacré, circonscrivant des petits espaces plus rouges, semblant figurer la disposition lobulaire. A la

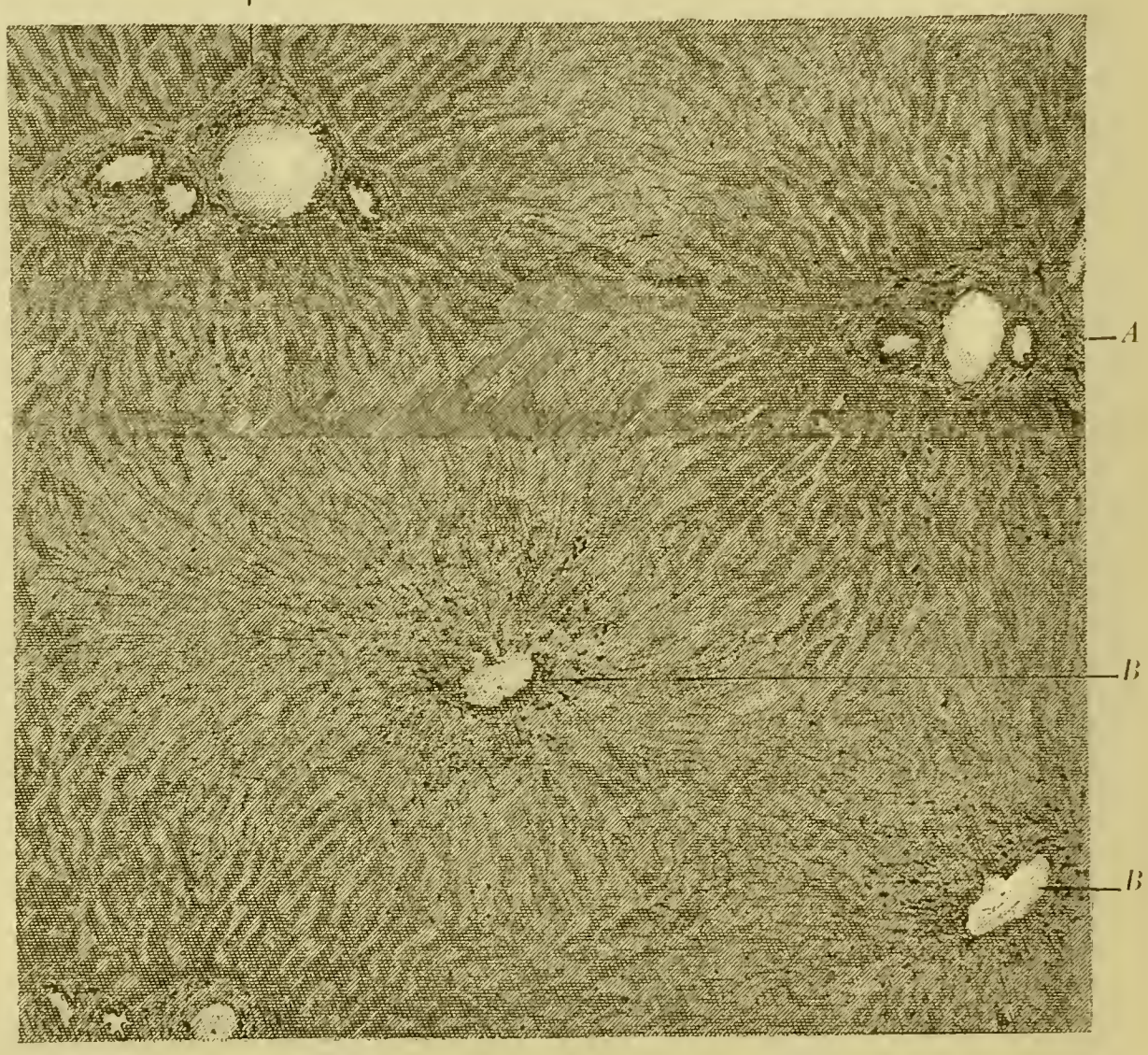

Fig. 1. — Intoxication diphtérique. Exp. X (oc. I, obj. 3).
Coupe du foie montrant la dégénérescence hyaline du centre des lobules.
A, Espaces portes avec légère prolifération conjonctive. — *B*, Veine centrale.

coupe du foie l'aspect est à peu près semblable. Il n'y a pas d'hémorragies, ni de foyers de nécrose. La vésicule biliaire est saine.

Les reins sont inégaux; le droit est gros, mou, blanchâtre ; sur la coupe la substance corticale est décolorée : il pèse 11 grammes. Le rein gauche est plus petit, poids 9 grammes; il est plus foncé et la coupe montre une congestion marquée de la substance corticale qui a un aspect rouge bien différent de celui du rein droit.

EXAMEN HISTOLOGIQUE

Foie. — Fibrose assez marquée des espaces portes, sans prédominance autour de certains éléments. Vaisseaux à parois épaissies. Canalicules à épithélium proliféré et à parois hyperplasiées formées de fibrilles jeunes, et de cellules rondes. Les espaces sus-hépa-

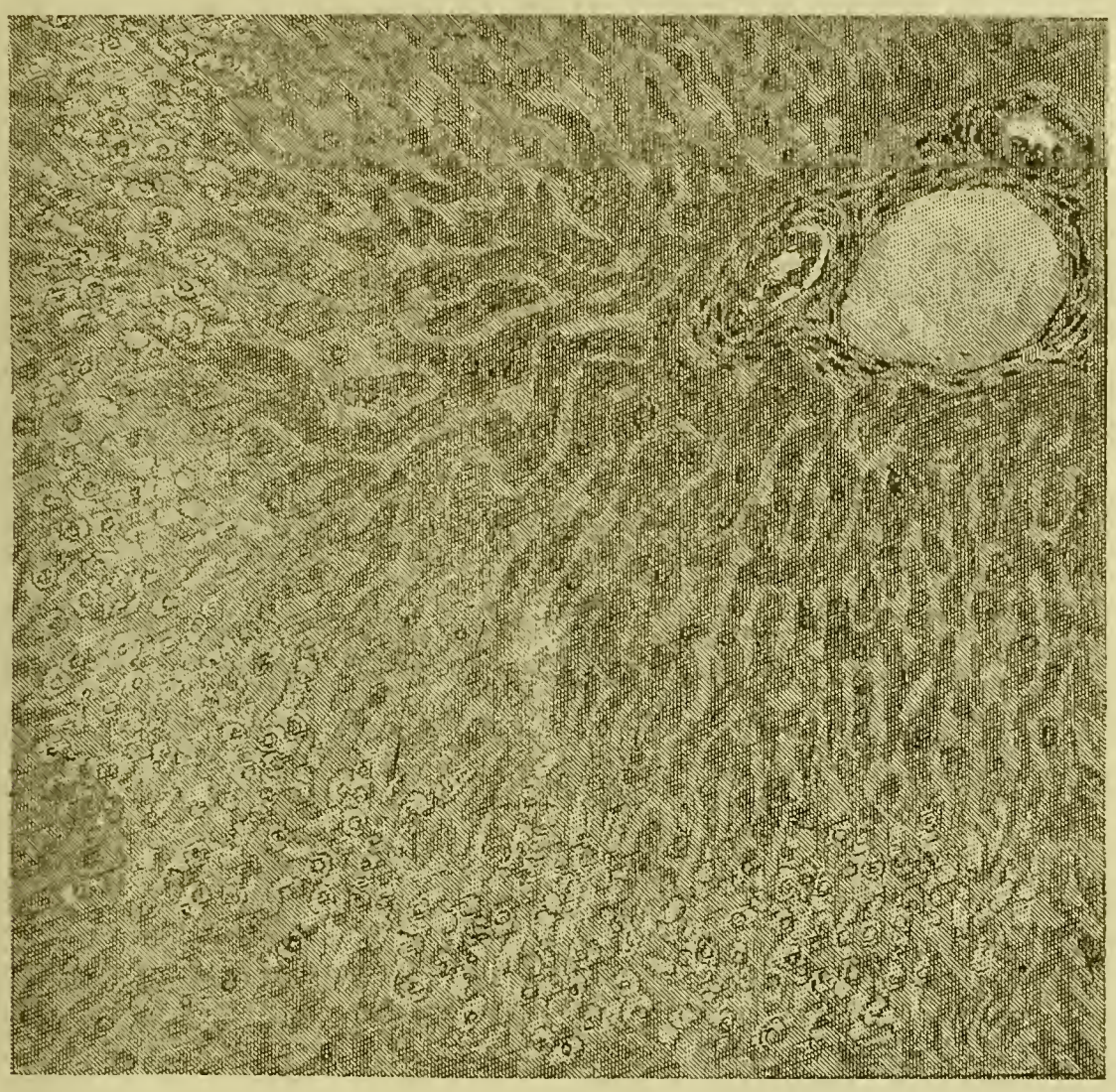

Fig. 2. — Une partie de la même coupe à un plus fort grossissement (oc. I, obj. 7).
Cette figure montre la transformation progressive des cellules des travées hépatiques.

tiques sont indemnes de fibrose, mais les veines sont épaisses et leur endothélium a disparu. Ce qui frappe surtout ce sont les altérations du parenchyme. Le centre des lobules est absolument détruit et autour des veines on ne trouve qu'un certain nombre de leucocytes et des cellules absolument dégénérées et nécrosées. La périphérie du lobule présente des travées avec leur aspect normal, mais les cellules sont malades : leur protoplasma n'est plus granu-

leux, il a pris un aspect presque analogue à celui de la nécrose de coagulation, il se colore uniformément et mal, le noyau est également à peu près incolore. En examinant les lobules de la périphérie vers le centre on voit nettement les transformations cellulaires suivantes : la cellule perd peu à peu sa faible coloration et ne se montre plus que comme un petit bloc hyalin transparent à contours assez nets; enfin, bientôt ce contour cellulaire disparaît ainsi que le noyau, la désintégration est complète et les cellules atrophiées ne se distinguent que difficilement au milieu de la prolifération leucocytaire et des capillaires dilatés.

En somme, léger degré de cirrhose embryonnaire des espaces portes avec hyperplasie conjonctive péricanaliculaire. Dégénérescence hyaline des cellules avec atrophie des travées, lésion s'accentuant de la périphérie vers le centre. Destruction des cellules du centre des lobules avec prolifération leucocytaire et congestion des capillaires.

Reins. — Rein droit blanchâtre, plus gros que le gauche. Néphrite diffuse. Les vaisseaux de calibre moyen (artérioles) sont le siège d'une fibrose marquée : leur paroi externe déjà épaissie est entourée d'un manchon de cellules rondes et de fibrilles conjonctives jeunes. Mais la lésion est assez limitée et ne s'étend pas au voisinage. La tunique interne parait moins atteinte. Les glomérules sont augmentés de volume. Les cellules de revêtement sont tuméfiées, claires, desquamées souvent, ainsi que celles de la capsule. On note rarement une prolifération de cellules embryonnaires dans le bouquet glomérulaire. Il s'agit surtout d'une congestion avec rupture par place des anses capillaires, il y a rarement un exsudat dans la cavité; au contraire les anses descendantes sont pour la plupart remplies d'un exsudat amorphe, granuleux, ou de cylindres colloïdes moulés. La plupart des tubes contournés et des anses ascendantes contiennent de même un exsudat produit de la désintégration cellulaire. Leurs cellules en effet sont très atteintes : les tubes contournés ont un épithélium aplati, abrasé, déchiqueté ; les cellules contiennent parfois des vacuoles ou sont atteintes de dégénérescence granulo-graisseuse ; les noyaux ont souvent disparu et les contours cellulaires sont parfois difficiles à reconnaître au milieu de l'exsudat granuleux. Les anses descendantes ont conservé leur épithélium, Les capillaires intertubulaires sont congestionnés, mais modérément, et le tissu interstitiel, quoique présentant par place quelques leucocytes, n'est pas infiltré en général. Les tubes droits sont normaux, mais remplis de sang ou de cylindres albumineux ou granuleux.

Les lésions dominantes sont la périartérite très marquée d'une

part; d'autre part l'altération de l'épithélium sécréteur présentant tous les stades de la désintégration protoplasmique :

Le *rein gauche* plus rouge que le précédent offre des lésions artérielles moins prononcées, mais la congestion glomerulaire et capillaire est beaucoup plus intense. Les hémorragies tubulaires sont nombreuses, mais il n'y a pas d'hémorrhagies interstitielles. Les lésions épithéliales sont identiques à celles du rein précédent.

EXPÉRIENCE XI

Cobaye de 500 grammes inoculé du 23 janvier au 14 février avec la même toxine diphtérique que dans l'expérience IX. — A reçu huit injections de un vingtième à un sixième de centimètre cube. Meurt le 16 février. — N'a pas eu de paralysie, urines fortement teintées par le sang et contenant de nombreux cylindres, des cellules épithéliales et des cristaux

Autopsie. — Foie plutôt petit, très congestionné, brun noirâtre ; vésicule biliaire distendue contenant une bile fortement colorée par le sang, dont les globules sont reconnus au microscope. Muqueuse de la vésicule rouge et paroi épaissie.

Reins très gros, brun foncé, violacés, presque noirs; substance corticale congestionnée : glomérules saillants.

Capsules surrénales énormes, rouges; hémorragies dans la parenchyme glandulaire.

EXAMEN HISTOLOGIQUE

Foie. — Dans les espaces portes, épaississement très notable de la paroi des artères. Normalement les artérioles des espaces portes chez le cobaye ont une paroi à peine plus épaisse que des canalicules. Ici dans tous les espaces les artérioles se distinguent par leurs tuniques interne et moyenne épaisses, et entourées d'une gaine fibro-conjonctive semée de cellules rondes. Les canalicules sont normaux ainsi que les veines. Les travées hépatiques sont saines, mais dans leur intervalle les capillaires très congestionnés sont remplis de globules blancs et de leucocytes. Les cellules hépatiques sont indemnes et n'offrent pas de granulation graisseuse.

Reins. — Epaississement remarquable des artérioles, on peut voir certaines artères lobulaires augmentées de volume se détachant nettement au milieu des tubes et entourées d'une gaine leucocytaire. Les glomérules se distinguent par leur volume, la dilatation de leurs

anses, la prolifération des cellules rondes au milieu du bouquet vasculaire. Enfin sur certains, la prolifération des cellules des glomérules et de leur capsule tend à unir les deux parties sans symphyse complète.

Les tubes contournés présentent une tuméfaction trouble générale, avec un certain degré de déformation des cellules. L'exsudat granuleux y est assez abondant. Les tubes descendants de Henle sont sains, les tubes ascendants sont moins malades que les tubes contournés. Les tubes droits sont normaux ils contiennent ainsi que les tubes de Henle des cylindres granuleux, ou colloïdes et souvent des quantités de globules rouges.

Dans ce cas, foie et reins offrent peu de lésions du tissu conjonctif l'altération la plus remarquable est celle du système artériel hyperplasie pariétale, périarterite. Le parenchyme est en général peu atteint, les cellules hépatiques sont indemnes ; les cellules des tubes contournés offrent seules la tuméfaction trouble, mais peu marquée.

EXPÉRIENCE XII

Cobaye de 500 grammes ; a reçu du 23 janvier au 20 février 2 centimètres cubes de toxine diphtérique. Meurt sans avoir présenté de paralysie. A l'autopsie pas de grosses lésions viscérales apparentes.

EXAMEN HISTOLOGIQUE

Foie. — Pas de lésions des espaces portes. Congestion lobulaire assez accusée. Légère dégénérescence graisseuse périlobulaire et ébauche de dégénérescence hyaline centrolobulaire.

Reins. — Peu malades. Glomérules normaux, cellules légèrement tuméfiées. Pas de desquamation. Pas d'inflammation glomérulaire.

Les tubes contournés sont plus altérés, mais beaucoup moins toutefois que dans les cas analogues déjà relatés. Cellules déchiquetées, noyaux peu colorés, exsudat granuleux intratubulaire. Pas d'hémorragies. Pas d'altérations des tubes droits qui contiennent seulement quelques cylindres granuleux dans lesquels on distingue aussi des boules hyalines.

En somme ce cas est remarquable par le peu d'intensité des lésions comparativement aux autres faits que nous avons déjà étudiés et relatifs à une intoxication d'assez longue durée,

EXPÉRIENCE XIII

Chien de 40 livres, inoculé d'abord avec la toxine diphtérique du 16 janvier. A reçu six injections du 24 avril jusqu'au 13 mai. Puis du 13 mai au 23 mai, deux injections de toxine diphtérique du 18 mai (2 centimètres cubes). Meurt le 25 mai. Depuis deux jours avait une parésie du train postérieur, démarche titubante. Anorexie, fièvre.

EXAMEN HISTOLOGIQUE

Foie. — Peu d'altération des espaces portes, quelques cellules embryonnaires disséminées au milieu des fines fibrilles conjonctives. Celles-ci pénètrent dans le lobule en suivant les capillaires et entourent les cellules des travées, qui sont ainsi écartées et désunies ; toutefois l'organisation trabéculaire ne paraît pas en général modifiée, à la périphérie tout au moins, car au centre du lobule, les cellules sont absolument dégénérées comme dans les cas précédents. L'altération est de même progressive. Les cellules présentent d'abord des vacuoles, puis tout le protoplasma disparaît ; la cellule se déforme, devient plus petite, transparente ; le noyau se colore à peine, les contours cellulaires seuls persistent. Pas de dégénérescence graisseuse.

En somme début de cirrhose lobulaire monocellulaire et dégénérescence hyaline centrolobulaire.

Reins. — Glomérulite proliférante, tendance à la symphyse glomérulaire, pédicule du glomérule épaissi avec prolifération embryonnaire. Léger exsudat dans la capsule. Tubes contournés assez altérés, tuméfaction des cellules, désintégration protoplasmique à des degrés divers. Sur beaucoup de tubes l'épithélium est complètement desquamé, et la cavité est remplie d'un exsudat granuleux où l'on trouve quelques noyaux. Cylindres colloïdes peu abondants dans les tubes de Henle et les tubes droits. Dégénérescence graisseuse assez accusée disséminée dans les divers systèmes de tubes, sauf dans les tubes collecteurs.

Rarement on constate une prolifération cellulaire notable entre les tubes. Les artérioles sont légèrement épaissies.

EXPÉRIENCE XIV

Lapin noir de $2^k,700$. A reçu du 23 janvier au 11 mars 5 centimètres et demi de la même toxine diphtérique que les animaux pré-

cédents (Expérience VIII, IX, etc.). Meurt le 15 mars; a augmenté de poids (2 970 grammes).

Urines albumineuse, œdème des pattes depuis quelques jours. Pas de paralysie.

Autopsie. — Poumons rosés sans lésions apparentes.

Cœur : épanchement intra-péricardique assez abondant; hypertrophie ventriculaire gauche. Dilatation des cavités droites. Poids 5 grammes. Pas de lésions endocardiques. Aorte épaissie.

Estomac et intestins normaux ainsi que le péritoine.

Foie, 75 grammes. Vésicule normale. Congestion légère. Consistance ferme du tissu hépatique.

Reins 10 grammes augmentés de volume. Consistance molle; substance corticale blanche; aspect œdémateux; et stries radiées indistinctes. Œdème du tissu cellulaire du hile et du bassinet.

Substance médullaire normale. Pas d'hémorrhagies apparentes.

EXAMEN HISTOLOGIQUE

Foie. — Fibrose développée des espaces portes avec prolifération embryonnaire diffuse. La plupart des espaces portes sont réunis par des tractus de tissu conjonctif. Epithélium des canalicules légèrement proliféré. Traces de néo-canalicules. Périphlébite portale. Dégénérescence hyaline des cellules du centre des lobules. Pas de dégénérescence graisseuse. Peu de congestion. Veines sus-hépatiques épaissies fibreuses.

Dans ce cas la lésion des espaces portes que nous avons déjà signalée est donc beaucoup plus avancée. La cirrhose est constituée, le tissu conjonctif hyperplasié est déjà adulte, mais rempli d'éléments jeunes et de cellules allongées. Toutefois on ne distingue pas de localisation du processus inflammatoire autour d'un système (veine porte ou canalicule). Quant à la dégénérescence centro-lobulaire, elle est toujours très distincte. Les capillaires et les travées cellulaires ne sont pas envahis par le tissu conjonctif néoformé.

Reins. — Lésions portant principalement sur l'élément vasculaire. Les glomérules sont tous gros, congestionnés et quelquefois sont le siège d'hémorragies. Ils contiennent des cellules rondes proliférées et beaucoup d'entre eux montrent une fibrose plus ou moins étendue. Tantôt ce sont des petites plaques disséminées, tantôt c'est le tiers ou la moitié des glomérules qui est occupé par le tissu conjonctif. Enfin certains sont absolument transformés en blocs fibreux remplis de cellules rondes, En même temps l'épithélium du glomérule bourgeonne tend à se souder à celui de la capsule également végétant. La

capsule est le plus souvent entourée d'un cercle fibreux et le tissu conjonctif adulte qui la constitue, pousse des prolongements entre les tubes voisins. Ceux-ci sont en effet écartés par les vaisseaux capillaires congestionnés, gorgés de sang, notablement épaissis et les

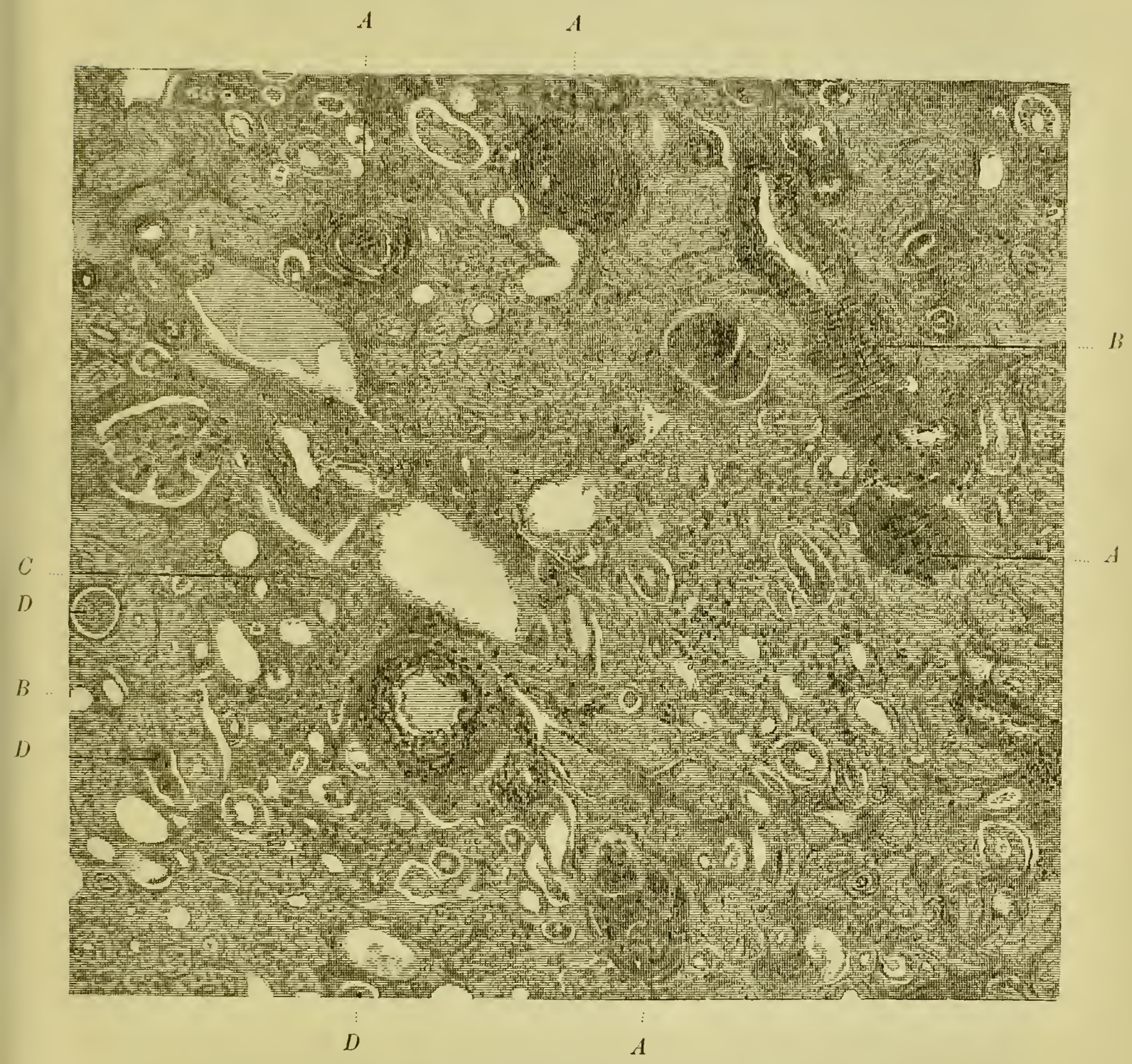

Fig. 3. — Intoxication diphtérique. Exp. XIV (oc. I, obj. 3.)

A, Glomérules atrophiés et fibreux. — *B*, Artères atteintes d'endopériartérite très accusée. *C*, Plaque de sclérose. — *D*, Tubes remplis par des cylindres colloïdes.

tractus conjonctifs fins semés de petites cellules allongées. Mais le tissu conjonctif est encore plus développé autour des artérioles; on trouve non seulement chez celles-ci une endopériartérite très accen-

tuée, mais tout autour le tissu conjonctif hyperplasié forme des plaques s'étendant entre les tubes voisins (voir fig. 3).

Quant aux tubes, ils sont pour la plupart malades : d'une façon générale, leur épithélium se colore mal, il paraît lavé, les contours cellulaires sont assez nets; mais le protoplasma est incolore et le noyau fixe à peine les réactifs tels que l'hématoxyline et l'hématéine. Les cellules ont conservé leur forme dans certains systèmes de tubes. Dans la plupart des autres, l'épithélium des tubes contournés et des anses ascendantes est abrasé; les cellules sont distinctes, mais basses. La cavité des tubes contient des boules hyalines, mais l'on n'y rencontre pas cet exsudat finement granuleux que nous avons souvent noté dans les autres néphrites. De plus un grand nombre de tubes, anses de Henle ou tubes collecteurs, contiennent des cylindres colloïdes. Il semble que la désintégration protoplasmique ait atteint un certain degré (cellules basses, abrasées) qu'elle ne dépasse pas et qui se maintient à ce stade. Cet aspect des cellules des tubes contournés et des anses larges de Henle est très analogue à celui qu'on trouve ordinairement dans les néphrites chroniques atrophiques, les néphrites interstitielles.

En somme il s'agit ici d'un type de néphrite avec prédominance des lésions artérielles et interstitielles : les lésions glomérulaires sont très accusées; elles tendent à la transformation fibreuse avec symphyse capsulaire et atrophie définitive. D'autre part tous les tubes plus ou moins malades sont entourés d'un réseau conjonctif bien développé surtout dans les régions voisines des glomérules, mais qui ne manque nulle part.

EXPÉRIENCE XV

Grosse lapine de $3^{kg},800$, en expérience depuis le 23 janvier. A eu deux portées : en février petits non à terme, et en août petits morts-nés ou n'ayant pas survécu. N'a plus été inoculée depuis le mois de juin. Pesait le 4 juin $3^{kg},600$ et le 5 août $3^{kg},300$. Le 27 avril on constatait un peu d'albumine dans les urines et de l'urobiline. En juillet urines paraissant normales. Le 8 août, couche très légère d'albumine, cylindres granuleux, pas d'urobiline, cristaux. Urines épaisses, foncées, peu abondantes. Le 20 août, urines rares, épaisses, laissant un dépôt blanc abondant, cylindres granuleux, globules blancs, couche d'albumine, pas d'urobiline. Sacrifiée le 25 août.

Foie brun clair, gros, consistance ferme sans altérations spéciales appréciables à l'œil nu. Vésicule normale.

Reins gros, peu colorés, substance corticale blanc jaunâtre ; substance médullaire rouge brun. Consistance molle. Poids : 10gr,30 et 11gr,10. Capsules surrénales normales. Rate petite.

Cœur, 9gr,45. Poumons normaux.

EXAMEN HISTOLOGIQUE

Foie. — Léger degré de fibrose des espaces portes caractérisé uniquement par un excès de tissu conjonctif sans prolifération des éléments embryonnaires. Il s'agit d'une néo-formation arrêtée dans son développement et fixée au degré qu'elle a atteint. Ici encore le processus est surtout accusé au niveau des canalicules entourés par un anneau de fibres conjonctives et quelques cellules allongées. Les artérioles se distinguent aussi assez nettement, grâce à un anneau de tissu fibreux qui les circonscrit. Les veines portes et sus-hépatiques sont respectées. Les cellules sont normales. Pas de dégénérescence graisseuse. En résumé on trouve ici les traces d'un processus inflammatoire ancien dont le reliquat est la fibrose partielle et peu développée des espaces portes, .

Reins. — Les glomérules sont gros, remplissent toute la capsule exactement, sans lui adhérer. Leurs cellules y sont normales. Le bouquet vasculaire est parsemé de cellules rondes assez abondantes ; mais il n'y a pas de fibrose, ni d'épaississement de la paroi des artérioles glomérulaires.

Toute la lésion est concentrée nettement sur les tubes contournés et les anses de Henle.

Dans les tubes contournés l'épithélium est ordinairement abrasé, la cavité est bordée par une mince bande protoplasmique contenant des noyaux sans délimitation des contours cellulaires. Ce protoplasma se confond en partie avec les détritus cellulaires granuleux contenus dans la cavité. Rarement la désintégration protoplasmique est moins complète et les cellules apparaissent alors seulement tuméfiées ou vacuolaires. Les anses ascendantes de Henle ont à peu près le même aspect, sauf que la lésion paraît ordinairement moins accentuée, que les contours des cellules se distinguent plus facilement et qu'elles sont encore souvent chargées de boules hyalines qui s'accumulent dans leur cavité. Les anses descendantes ont un épithélium légèrement tuméfié, vivement coloré mais ayant gardé sa disposition régulière. Les cavités, les tubes contiennent ordinairement un exsudat.

Les tubes collecteurs de premier ordre sont le plus souvent malades, les cellules sont desquamées, irrégulières, fréquemment déchiquetées

ou abrasées et confondues avec les détritus granuleux provenant des tubes situés en amont. Les tubes droits de la région papillaire sont moins lésés ; toutefois leurs cellules sont tuméfiées, claires, de volume inégal et paraissent en voie de prolifération.

Les artères sont atteintes d'endo-périartérite manifeste ; Le tissu conjonctif n'est pas modifié. Çà et là, au voisinage des artères, on trouve cependant une certaine prolifération des éléments embryonnaires, ou même, mais rarement, entre les tubes.

En somme, sclérose légère des espaces portes arrêtée dans son évolution, lobules sains. Néphrite épithéliale sans participation du tissu conjonctif au processus inflammatoire. Légère atteinte de l'élément vasculaire.

EXPÉRIENCE XVI

Chien de 5 kilogrammes en expérience depuis le 5 mai. A été inoculé à doses croissantes avec la toxine diphtérique à peu près tous les deux ou trois jours : 1 demi centimètre cube d'abord (réaction fébrile, malaise, abattement) ; puis 1 centimètre cube, lorsque l'animal a paru en meilleure santé. Enfin jusqu'à 6 centimètres cubes. La toxine, quoique renouvelée, était d'ailleurs moins forte à la fin. Ce chien a été inoculé en même temps qu'un autre plus gros et aux mêmes doses, et a résisté, tandis que l'autre est mort au bout de peu de temps. A diverses reprises, il a paru malade ; on suppirmait, pendant quelques jours, les inoculations pour les reprendre ensuite. Le 3 juin, les urines ne contenaient pas d'albumine, mais l'animal avait maigri, perdait ses poils. A la fin de juin, on constatait une hypéresthésie très accentuée ; le moindre contact, une piqûre, faisait pousser des cris à ce chien. Le 25 juillet, les urines donnaient un léger louche par la chaleur, un précipité par le réactif de Tanret et le réactif de Spiégler. L'acide azotique décelait en plus quelques pigments verts et, à l'examen spectroscopique, on obtenait les raies des pigments biliaires normaux et modifiés (urobiline). Cylindres hyalins et granuleux. Le 5 août, l'amaigrissement augmentait, le chien ne pesait plus que $4^{kg},500$. Il avait perdu ses poils, la peau était épaissie, pigmentée anormalement. Il existe des lésions de grattage qui ne paraissent pas être parasitaires. Nous attribuons l'altération des poils et de la peau à l'intoxication ; en effet, cet animal comme deux autres, intoxiqués par diverses toxines, a été soigné spécialement, lavé, etc... Or, leurs altérations cutanées sont beaucoup plus intenses et tout à fait différentes de celles purement parasitaires d'autres chiens du même chenil servant à des expériences différentes. On

cesse les inoculations le 5 août. Pendant tout ce mois, l'animal continue à maigrir ; il présente de temps en temps de la fièvre, des tremblements, reste couché, refuse de manger. La peau est toujours le siège des mêmes lésions. Le 5 septembre, l'animal pèse $4^{kg},300$.

Le 14 septembre, l'analyse des urines montre des pigments biliaires et de l'urobiline, des traces d'albumine, des cylindres et des cellules épithéliales, ainsi que quelques globules rouges et blancs. Pas d'œdème. Pas de paralysies. Les altérations cutanées sont moins prononcées ; les poils repoussent grêles, décolorés.

On voit donc que cet animal a subi, par l'intoxication, des troubles profonds aussi bien du côté de la peau et de ses nerfs que du côté du foie ou des reins ; de plus, ces modifications de l'économie persistent encore quoiqu'elles paraissent s'atténuer.

Le 10 octobre, état général assez bon, poids $4^{kg},500$.

Les urines sont épaisses, peu abondantes, 140 grammes en vingt-quatre heures, fortement colorées en brun. Elles contiennent des pigments biliaires, de l'urobiline, de l'albumine en faible quantité.

Le 2 novembre, poids $4^{kg},400$, état général assez bon ; l'animal mange, mais garde toujours un certain aspect cachectique. Les urines sont toujours foncées, contiennent des pigments biliaires et de l'urobiline. Traces d'albumine par la chaleur, plus appréciable par le Tanret.

18 novembre, même état.

22 décembre, tremblement continuel, fièvre. L'animal n'a pas mangé la veille.

24 décembre. L'animal est trouvé mort le matin. Il est très amaigri.

Autopsie. — Cœur volumineux, hypertrophie générale. Plaques fibreuses sur le péricarde viscéral. Pas de lésions d'orifices.

Poumons : légère congestion plus marquée vers les bases.

Estomac, Intestins. Pas de lésions apparentes.

Foie petit, jaunâtre. Pas de déformation. Pas de granulations ni d'induration. Vésicule normale.

Reins gros, bigarrés. Sur un fond rouge violacé, plaques ou zones, assez étendues dans la profondeur de la substance corticale, blanchâtres, décolorées. Capsule adhérente par places au parenchyme. Congestion de la substance médullaire.

EXAMEN HISTOLOGIQUE

Foie. — Légère fibrose des espaces portes avec infiltration conjonctive des espaces intertrabéculaires voisins. Atrophie des travées hépatiques et distension des capillaires, surtout autour des veines centrales. Dans les cellules qui sont petites, le protoplasma est souvent vacuolisé ou granuleux, trouble, mal coloré, ainsi que le noyau qui

fixe souvent mal les réactifs. Pas d'infiltration embryonnaire péricapillaire. Léger degré de périartérite. Pas de lésions des veines. Pas de dégénérescence graisseuse ni amyloïde.

Reins. — Les épithéliums des tubes sécréteurs sont tous malades. La désintégration protoplasmique des cellules de ces tubes ne diffère pas d'ailleurs, de celle que nous avons déjà maintes fois signalée : cellules abrasées, déchiquetées, desquamées ; altérations nucléaires, exsudats dans les cavités des tubes, etc... Les tubes droits ont un épithélium clair, un peu tuméfié.

Légère prolifération embryonnaire péritubulaire. Quelques zones de tissu scléreux sont disséminées dans la partie corticale, surtout au voisinage de la capsule. Dans ces régions plus malades on trouve des vestiges de glomérules, transformés en nodules fibreux et des tubes atrophiés contenant encore des cylindres albumineux. Ailleurs, les glomérules sont lésés de façons diverses : les uns offrent une symphyse complète, leurs capillaires ne sont plus visibles, ils ne forment plus que de petites masses arrondies, remplies de noyaux. D'autres offrent, au contraire, des capillaires très dilatés, remplis de sang dont quelques-uns apparaissent énormes, comme de petits lacs sanguins, isolés au milieu du bouquet. Souvent, ces glomérules adhèrent, en partie, à la paroi capsulaire. (Pl. II.)

En somme, un grand nombre de glomérules présentent une fibrose au début, une symphyse incomplète, une dilatation partielle des capillaires, toutes altérations indiquant des degrés divers de perméabilité du bouquet glomérulaire ; toutefois, les altérations épithéliales sont encore plus intenses que les lésions glomérulaires.

CHAPITRE III

INTOXICATION PYOCYANIQUE

Le bacille du pus bleu bien étudié par Gessard d'abord (1882), puis par Charrin, dont les recherches sur les propriétés chimiques, biologiques et pathogènes de ce microbe ont contribué dans une si grande mesure à étendre nos connaissances en bactériologie, n'est pas, comme on l'a cru longtemps, un hôte inoffensif pour l'organisme humain. Considéré, en effet, autrefois comme saprophyte (Ehrenberg, Schimmelbusch, etc.), il est aujourd'hui rangé dans la liste des microbes pathogènes et son importance, maintenant qu'il est mieux connu, semble croître tous les jours.

Les travaux et les observations de Ehlers, Karlinsky, Neumann, Œttinger ont montré qu'il pouvait déterminer une maladie générale très analogue à la maladie pyocyanique provoquée expérimentalement chez le lapin. Sa présence a été décelée non seulement dans le pus des abcès, mais dans les sécrétions bronchiques, les selles, le sang, le contenu des cavernes (Koch), le liquide stomacal (Abelous). C'est particulièrement chez l'enfant et le nouveau-né qu'il est susceptible de causer des accidents graves (diarrhée, adénites, broncho-pneumonie, infections intestinales, hémorragies, etc.). Mais ce même bacille a été rencontré chez l'adulte et le vieillard ; Monnier (de Nantes) a communiqué au Congrès de médecine de Bordeaux (1895) un cas d'infection broncho-pulmonaire chez un homme de cinquante-quatre ans dû au bacille pyocyanogène. Nous avons observé aussi récemment une broncho-pneumonie chez une femme de quatre-vingt-trois ans avec un léger épanchement pleural fibrino-purulent où le bacille pyocyanogène était associé à des cocci. Il y avait en même temps une néphrite à petits reins blancs. Le Noir a publié récemment un cas d'infection urinaire mixte dans

lequel il isola des urines le bacille du pus bleu qui avait été vraisemblablement introduit lors d'une lithotritie antérieure (1).

Nous avons voulu rappeler tout d'abord ces faits qui montrent que l'étude de ce microbe n'a pas moins d'intérêt pour le clinicien que pour le biologiste. Comme les autres bactéries, le bacille pyocyanique secrète des produits solubles dont l'action pathogène a été démontrée surtout par les travaux de Charrin et de ses collaborateurs. On a isolé des bouillons de culture où a végété ce microorganisme des corps purement pigmentaires (Gessard), non toxiques (pyocyanine, pyoxanthose et pigment fluorescent vert), et d'autres produits solubles, capables de déterminer une intoxication, analogue à l'infection pyocyanique elle-même.

Les recherches de Guignard, Charrin, Arnaud, Gley ont établi que ces produits de secrétion du bacille pyocyanique pouvaient être rangés en trois catégories, et que ces trois sortes de poisons possédaient des propriétés bio-chimiques différentes. Deux de ces espèes de poisons ne sont pas volatiles, la troisième est séparable par évaporation. Parmi les premiers les uns sont solubles dans l'alcool et dialysent, les autres possèdent des propriétés contraires. Babes a isolé également des cultures du B. pyocyanique plusieurs substances à réactions différentes et notamment des produits aromatiques cristallisables.

Il est donc possible d'expérimenter avec chacun de ces corps isolés. Mais pour étudier l'action générale des toxines pyocyaniques, il suffit de se servir de cultures filtrées ou de bouillons stérilisés par la chaleur, que l'on injecte avec les cadavres microbiens, ou privés de ceux-ci par filtration ou décantation. En général nous avons évité d'injecter les corps microbiens, car bien que Charrin ait montré que ceux-ci contenaient à leur intérieur ou à leur surface des substances toxiques, on s'expose, en les lançant dans le torrent circulatoire à déterminer des désordres mécaniques (embolie) et des phénomènes de phagocytose relevant d'une action plutôt physique que chimio-taxique. Nous reviendrons d'ailleurs plus loin sur ce sujet.

---

(1) Le Noir. *Soc. de Biologie*, 1896.

Voyons maintenant quelles sont les lésions qui ont été déterminées dans le foie et dans le rein au moyen de ces toxines pyocyaniques. Charrin, à la suite d'injections de protéines pyocyaniques, a vu se développer des altérations purement parenchymateuses, ne frappant que l'élément noble, que la cellule hépatique, en débutant par les filaments chromatiques du noyau. Le même auteur a signalé aussi chez le lapin, des congestions, des hémorragies, des irritations congestives, des angiocholites (1).

En effet le 13 mai 1893, après avoir rappelé que le bacille pyocyanogène produit du côté des viscères des lésions variées (infarctus, altérations épithéliales, scléreuses, vasculaires, dégénérescence amyloïde, etc.), Charrin insistait sur le rôle des toxines dans la production de ces accidents, et principalement de celles qui sont contenues dans les cadavres microbiens.

Dans ses expériences les microbes isolés des liquides de culture par filtration et tués par le chauffage répété à 65° étaient injectés dans l'uretère, la veine porte et le canal cholédoque.

Un lapin avait reçu 12 centimètres cubes de liquides contenant en suspension les bacilles morts dans le cholédoque et avait survécu seize jours. Un autre 8 centimètres cubes dans l'uretère et la survie avait été de trois semaines.

A l'autopsie le foie et les reins avaient une consistance plus considérable qu'à l'état habituel. Sur les coupes ce qui frappe avant tout, c'est l'existence dans ces deux viscères d'un nombre énorme de cellules embryonnaires, répandues entre les lobules ou entre les tubes. La lésion est principalement interstitielle.

Dans le foie ces cellules se rencontrent au niveau de l'espace porte, cherchant à pénétrer entre les îlots et à les disséquer. Çà et là elles entament ces îlots ; on aperçoit même quelques colonies plus ou moins arrondies en plein parenchyme. Les vaisseaux paraissent sur plusieurs points légèrement dilatés. Sur plusieurs points également les conduits biliaires offrent des signes manifestes de périangiocholite. Si l'on introduit les toxines par la veine porte,

---

(1) Charrin. *Traité de Pathologie générale de Bouchard*, p. 1

(2) *Soc. de Biologie*, 13 mai 1893.

on obtient des périphlébites. Les cellules hépatiques ne s'altèrent que dans la suite, elles sont remplacées par du tissu conjonctif ; celles qui persistent, sont granuleuses, graisseuses, leur parenchyme est trouble.

Dans les reins, autour des tubes collecteurs, comme dans la région des tubes contournés, existe une intense prolifération d'éléments embryonnaires. Les revêtements tubulaires ne sont atteint que secondairement à la lésion interstitielle.

Un peu plus tard (1), Charrin, 16 décembre 1893, montrait à la Société de Biologie une hépatite qu'il avait déterminée en injectant dans la veine porte d'un lapin à la dose de 2 centimètres cubes à deux reprises, puis 6 centimètres cubes, à deux reprises également dans les vaisseaux périphériques, les produits stérilisés, d'une culture pyocyanique. Il s'agissait ici des produits précipités par l'alcool. La surface de ce foie était parsemée de petites granulations du volume d'une tête d'épingle à celui d'une lentille, grisâtres ou rougeâtres, rappelant l'aspect du foie clouté ; mais il n'y avait pas de cirrhose à proprement parler, car le tissu scléreux faisait défaut. Au microscope on ne trouvait dans ces nodules que des éléments embryonnaires, disséminés partout, mais pas de fibres conjonctives. Cette affection qui simulait la cirrhose de Laënnec, n'était qu'une hépatite subaiguë à tendance dégénérative spéciale.

Le même animal présentait des lésions épithéliales du rein, et de l'albuminurie.

Les lésions rénales sont très disparates à la suite des infections prolongées comme à la suite des intoxications. Le même microbe, le bacille pyocyanique cause chez le lapin de la néphrite épithéliale, un rein blanc de volume normal, ou une néphrite à prédominance interstitielle et tendance à l'atrophie granuleuse.

MM. Bouchard et Charrin ont aussi provoqué la dégénérescence amyloïde par l'injection du bacille pyocyanique. Bien qu'il ne s'agisse pas ici d'une véritable intoxication expérimentale, mais d'une infection, le cas rentre cependant dans notre cadre, à cause

(1) *Soc. de Biologie*, 13 mai et 16 décembre 1893.

des conditions particulières de l'expérience. Aussi citerons-nous cette intéressante observation dans tous ses détails :

Un lapin, au préalable vacciné à l'aide d'injections sous-cutanées de cultures pyocyaniques, est inoculé par voie intra-veineuse, avec le bacille du pus bleu, le 13 avril 1887 ; l'animal se montre résistant à l'inoculation, inoculation capable, à dose égale, de tuer les animaux témoins dans les quarante-huit heures. Le même lapin reçoit de nouveau dans les veines le bacille pyocyanogène en juillet, octobre, décembre 1887. A partir de ce jour, 19 décembre, l'urine qui, à diverses reprises, au moment des injections intra-veineuses dont il vient d'être parlé, avait renfermé de l'albumine, n'a cessé d'en contenir jusqu'à la mort, survenue le 14 mars 1888. Pendant les derniers temps de la vie, cette albuminurie a augmenté ; le sujet a maigri ; une monoplégie postérieure droite s'est développée. De plus, durant les mois de janvier, février, mars, l'ensemencement des liquides urinaire ou sanguin n'a jamais fait apparaître de pyocyanine dans les milieux de culture ; au contraire, des résultats positifs ont été obtenus, en semant les humeurs pendant les trois journées qui ont suivi les introductions de virus.

A l'autopsie, on a observé des lésions importantes : les deux reins étaient très durs à la coupe, très granuleux, le ventricule gauche très hypertrophié, pesant à lui seul $4^{gr},65$ après lavage, tandis que dans les mêmes conditions le même ventricule d'un lapin de même taille ne pèse que $3^{gr},20$. L'examen histologique a également fait connaître des altérations intéressantes dont voici les principales : réactions de la matière amyloïde au niveau de la majorité des glomérules, dans les parois des gros vaisseaux de la substance limitante, dans celles d'un grand nombre de capillaires de la pyramide ; atrophie des épithéliums des tubuli contorti ; dilatation des tubes contournés et des branches de Henle, retention dans leurs cavités d'une matière grenue ; autour de ces tubes, sclérose disséminée ; beaucoup de glomérules également atrophiés ; hypertrophie simple du cœur ; dans quelques vaisseaux, dans quelques segments musculaires, réactions caractéristiques ; réactions faites à l'aide du violet de méthyle, de la safranine, de la gomme iodée.

Chez cet animal on peut invoquer comme le remarque Charrin,

l'infection à titre de cause initiale des lésions, mais il n'y a jamais eu de trace de suppuration ; la lésion était essentiellement scléreuse, de plus dans les derniers temps de la vie le corps de l'animal ne renfermait ni l'*agent pathogène* ni vraisemblablement les produits solubles auxquels cet agent donne naissance puisque Bouchard a démontré qu'ils s'éliminent promptement par les urines. Aussi Charrin pense-t-il que les cellules, troublées dans leur nutrition au moment des injections du virus soit par l'action directe du microbe, soit plutôt par ses produits solubles, ont continué à évoluer pour leur propre compte dans un sens pathologique.

Mais si cette observation peut laisser quelque doute sur l'action des toxines dans la détermination de l'amyloïde ou des lésions chroniques profondes des organes, les faits rapportés par Krawkow sont complètement démonstratifs.

Cet auteur a injecté (1) le 22 mars 1894 à un lapin de 1,900 grammes 5 centimètres cubes du filtrat d'une culture du bacillus pyocyaneus, tué à 100° ; la température monta de 38°7 à 40°1 ; au fur et à mesure de l'abaissement de la température, on répétait les injections (de 5 à 30 centimètres cubes). Avant chaque injection on ensemençait sur gélatine une trace du filtrat pour être sûr de son asepsie. Le 20 mai, 1894, le lapin périt. Poids 1,006 grammes. Pas d'amyloïde dans le foie ; traces d'amyloïde dans les tubes contournés ; dans les glomérules on n'en trouve point, mais la substance amyloïde est très abondante dans la rate, l'estomac, l'intestin.

Dans une autre série d'expériences Krawkow a obtenu la cirrhose du foie chez les oiseaux à la suite de l'intoxication chronique par des cultures sur bouillon du bacille pyocyanique (2). Ces cultures stérilisées étaient injectées quotidiennement dans l'épaisseur du pectoral à la dose de 5 à 15 centimètres cubes durant 1 mois et demi à 3 mois.

Krawkow rapproche ces faits des résultats qu'il a obtenus en

---

(1) *Archives de médecine expérimentale*, janvier 1896.

(2) *Contribution à l'étiologie de la cirrhose du foie*, *Vratch*, 12 octobre 1895, n° 41, p. 1144.

injectant les cultures microbiennes elles-mêmes aux animaux. Des poules, des pigeons, qui avaient reçu des injections dans le muscle pectoral de cultures sur bouillon du bacille pyocyanique, tous les deux jours, à la dose de un demi à trois centimètres cubes, ont présenté à côté de la dégénérescence amyloïde, ou sans elle, tous les degrés des altérations interstitielles, depuis l'infiltration périportale par de petites cellules jusqu'à la formation de tissu conjonctif adulte fibreux. Ces cirrhoses se manifestent chez les oiseaux parfois un temps considérable après leur infection par les microbes. Des oiseaux complètement rétablis de leur infection et ayant acquis l'immunité finissaient quelquefois par succomber, et l'on pouvait constater dans leur foie, leurs reins et la rate des altérations cirrhotiques manifestes. La variété des cirrhoses expérimentales obtenues n'a pas toujours été la même. Le plus souvent il s'agissait du type atrophique. Dans le premier cas le développement du tissu conjonctif a lieu sur la périphérie des lobules ; dans le second cas, il pénètre dans l'intérieur des lobules et enserre des groupes de plusieurs cellules. En outre, dans ce dernier cas, on constate une néoformation considérable de canalicules biliaires.

En somme Krawkow est arrivé à déterminer la dégénérescence amyloïde dans un cas et divers types d'hépatites plus ou moins scléreuses par l'injection de toxines du B. pyocyanique aux animaux. Ces résultats sont très comparables à ceux qu'il a obtenus par l'injection prolongée des microbes vivants, les animaux étant immunisés. Il en conclut que les cirrhoses peuvent avoir pour cause des produits bactériens circulant dans le sang « comme l'amyloïde est un produit des fonctions vitales des microbes qui empoisonnent et épuisent continuellement l'organisme ».

EXPÉRIENCES PERSONNELLES

1° Foie.

Les lésions que nous avons observées au niveau du foie varient naturellement suivant la durée de l'intoxication. Dans les cas aigus

les lésions qui frappent le plus, sont les altérations des cellules hépatiques et celles des vaisseaux capillaires. Les cellules hépatiques ont subi dans un certain nombre de cas la dégénérescence graisseuse. Celle-ci est généralement plus accusée ou se montre même seulement à la périphérie des lobules. Dans un cas toutefois nous l'avons constatée dans la région centrale, mais nous avons dû formuler des réserves, ne connaissant pas exactement les conditions dans lesquelles se trouvaient l'animal antérieurement. Dans les cellules, les gouttelettes de graisse sont distribuées irrégulièrement, mais quelquefois sont nettement rangées le long des capillaires. A côté de cette dégénérescence graisseuse nous avons rencontré quelquefois une dégénérescence (Obs. XVIII) se rapprochant un peu de la nécrose de coagulation : cellules uniformément teintées d'une couleur pâle, noyau à peine coloré, contours cellulaires indécis. Ailleurs le protoplasma est trouble, semé de vacuoles et tend à subir une dégénérescence hyaline. Enfin dans un grand nombre de cas les cellules sont seulement atrophiées, peu distinctes au milieu de la prolifération leucocytaire, et tassées par les capillaires dilatés. Les travées hépatiques sont alors désorganisées, disloquées soit à la périphérie, soit au centre suivant la prédominance des phénomènes congestifs ou de la cirrhose périlobulaire envahissante.

Les altérations des espaces portes sont très variables ; nous voyons dans les expériences XVII et XVIII qui sont relatives à des cas de même durée des processus d'activité différente.

Dans l'un la néoplasie est toujours à l'état embryonnaire, cellules rondes et leucocytes disséminés autour de divers organes et pénétrant à peine entre les cellules et les capillaires dilatés ; dans l'autre la cirrhose, quoique jeune et tout à fait au début, est cependant des plus manifestes : les espaces portes sont élargis et envoient des prolongements dans les fissures de Kiernan, entourant les lobules d'anneaux de fibrilles ou de cellules jeunes plus ou moins complets.

Enfin dans d'autres cas d'intoxication plus longue la néoformation conjonctive des espaces interlobulaires est très développée ; on y constate la présence d'un tissu conjonctif adulte formé de fibres et de cellules.

La cirrhose est tantôt localisée aux espaces portes formant des îlots dont les éléments tendent à pénétrer dans les lobules en disloquant les travées. Tantôt elle s'étend dans les fissures interlobulaires formant des bandes d'épaisseur variable qui circonscrivent la plupart des lobules. Le premier type a quelque analogie avec la disposition du tissu conjonctif dans la cirrhose hypertrophique biliaire. Cette analogie est complétée par le développement très remarquable des néocanalicules, les lésions inflammatoires des conduits biliaires (angiochotite et périangiocholite) ; l'hypertrophie des travées et les phénomènes de mitose plus ou moins apparents. Ailleurs la disposition se rapproche plutôt de celle de la cirrhose atrophique ; le tissu conjonctif manque le plus souvent autour des veines sus-hépatiques.

L'évolution du tissu cellulaire des espaces portes se montre donc à divers stades. Tantôt il est adulte, fibreux, tantôt il est formé de fibrilles jeunes et de cellules rondes. Dans les intoxications continues et de longue durée il y a toujours à côté de parties fibreuses des zones de prolifération embryonnaire à la périphérie des parties scléreuses et qui sont l'indice de la marche envahissante de la néoplasie (Exp. XXVIII).

Quant au point de départ et à la cause de cette néoformation, nous pensons qu'elle relève souvent d'une irritation directe du tissu conjonctif par les produits toxiques amenés par les artérioles nourricières du tissu conjonctif. Toutefois il est incontestable que les conduits biliaires sont enflammés, ils offrent des lésions d'angiocholite et de périangiocholites que l'on peut attribuer soit à l'excrétion d'une bile contenant des substances irritantes, soit à l'apport des toxines par le sang qui vient nourrir les parois et les canaux de la bile. Dans quelques expériences il semble que les modifications cellulaires ne soient pas étrangères au processus de sclérose. En effet dans l'expérience XXIII notamment les lésions des espaces portes sont peu accentuées, mais des travées hépatiques sont disloquées. Les cellules sont séparées par des éléments embryonnaires et des fibrilles, et forment de petits groupes bien circonscrits.

On voit donc qu'il est impossible de caractériser d'une façon

bien spéciale les lésions hépatiques dues à la toxine pyocyanique. Ces lésions sont très diverses ; suivant les cas nous avons noté en général une tendance à la fibrose des espaces portes, fibrose qui, à l'état d'ébauche dans les intoxications de peu de durée, se prononce de plus en plus dans la maladie chronique, prend les caractères du tissu adulte tout en conservant dans certaines de ses parties les attributs du tissu embryonnaire.

En même temps ou indépendamment de la néoplasie des espaces portes les cellules hépatiques offrent tantôt des signes de réaction inflammatoire (hypertrophie des travées, etc.), tantôt des signes de dégénérescence, état graisseux, état vacuolaire, transformation hyaline, déformation, atrophie, etc., lésions primitives, toxiques ou secondaires à la prolifération leucocytaire et à la congestion des capillaires.

Toutes ces lésions sont l'œuvre des produits solubles contenus dans les cultures pyocyaniques. Nous avons voulu mettre en parallèle les lésions relevant de l'infection pyocyanique. Aussi avons-nous examiné le foie d'un lapin dans un cas de septicémie aiguë due au microbe lui-même (moins de vingt-quatre heures). Or, nous avons retrouvé dans ce fait des altérations semblables à celles que nous avions déjà vues : Apparition de cellules rondes dans les espaces portes; congestion des capillaires, gouttelettes graisseuses dans le protoplasma des cellules qui sont en voie de nécrobiose.

L'analogie des lésions dans les deux cas autorise à les rapporter à la même cause, à celle qui existe dans l'un et l'autre cas : à l'influence des toxines.

Enfin, deux faits pathologiques que nous avons rencontrés dans nos expériences avec la toxine pyocyanique méritent d'attirer plus particulièrement l'attention ; nous voulons parler de la dégénérescence amyloïde et des hémorragies de la vésicule biliaire.

Ces hémorragies se sont présentées dans deux cas d'intoxication pyocyanique (Exp. XIX et XXI), nous avons déjà eu l'occasion de les signaler dans un travail antérieur (1).

---

(1) *Bulletin de la Société Anatomique*, juillet 1896.

Dans l'un d'eux, il s'agissait (Exp. XXI) d'une hémorragie de la vésicule biliaire qui s'était produite sur plusieurs points de la paroi, peut-être consécutivement à la thrombose d'un gros tronc vasculaire mais que nous n'avons pu retrouver, ou bien encore par suite de lésions multiples et directes des petits vaisseaux. Cette hémorragie paraissait bien être due à l'intoxication pyocyanique et non à une infection, car la paroi de la vésicule ne présentait pas de lésions inflammatoires et ne contenait pas de microbes. Ceux-ci existaient dans le caillot qui distendait la vésicule, mais ne paraissent s'y être développés que secondairement, par suite de la présence d'un corps étranger, et des troubles fonctionnels qu'il a pu déterminer, conditions très favorables à l'ascension des germes, hôtes habituels de la dernière portion du cholédoque.

Dans le second cas (Obs. XIX) la vésicule était petite, rétractée, ne contenait pas de bile et était remplie par une petite masse solide brun noirâtre. Sur les coupes la muqueuse apparaissait froncée ; les vaisseaux faisaient saillir la couche épithéliale, semblables par places à de véritables sinus gorgés de sang.

Sur certains points les capillaires sous-épithéliaux étaient rompus donnant lieu à une hémorragie dans la vésicule dont il ne restait que de minces coagulations fibrineuses sur la paroi. Ce cas, dans lequel nous n'avons pu déceler aucun microbe, était particulièrement remarquable par cette sorte d'état télangiectasique des vaisseaux de la muqueuse. Ce processus semble bien indiquer une action élective de certains poisons microbiens sur la muqueuse de la vésicule biliaire. Nous aurons occasion de revenir plus loin sur des faits analogues.

La dégénérescence amyloïde, dont nous avons observé un très-beau cas, n'a guère été reproduite expérimentalement qu'en déterminant chez des animaux des suppurations prolongées et en leur inoculant des virus. Nous avons vu que MM. Bouchard et Charrin dans un cas d'infection lente par le bacille pyocyanique avaient obtenu une dégénérescence très nette et que l'apparition des lésions, longtemps après l'introduction et la destruction des microbes, autorisait à rapporter les accidents, non aux microorganismes, mais aux toxines ou aux modifications qu'elles avaient imprimées à

l'économie. Krawkow, à côté de faits de dégénérescence amyloïde qu'il a observés au cours des infections, ne cite qu'un cas où l'inoculation des seules toxines ait été suivie des lésions amyloïdes, et dans son observation le foie est indemne et les reins sont à peine touchés. Nous pensons que notre expérience vient démontrer d'une façon à peu près certaine le rôle des toxines dans la production de l'amyloïde dans le foie et dans le rein. Chez l'animal qui fait l'objet de notre expérience XXX, aucune autre cause ne peut être invoquée que l'intoxication pour expliquer la lésion décrite. Il n'y avait pas d'abcès cutanés ou viscéraux, pas d'autres maladies que celle que nous avons provoquée par l'injection du liquide toxique.

Nous sommes donc autorisé à voir ici un rapport direct entre l'intoxication et la lésion. Mais pourquoi celle-ci n'est-elle survenue que longtemps après le début de l'expérience, alors que l'animal paraissait bien supporter les inoculations? C'est ce qu'il est difficile d'expliquer; toutefois, malgré son bon état apparent, ce lapin était porteur de lésions chroniques assez avancées du foie et des reins, et il est possible que l'amyloïde ne soit apparu que lorsque la déchéance de ces deux organes protecteurs de l'économie eut rendu plus efficace l'action des toxines.

Ce fait prouve que la dégénérescence amyloïde qui apparaît au cours des infections chroniques ou des suppurations prolongées, peut être attribuée non aux microorganismes eux-mêmes, mais aux toxines qu'ils déversent dans la circulation.

2° Reins.

Les reins ont présenté dans tous les cas des lésions très accentuées. Le fait le plus saillant qui se dégage d'une façon générale de nos expériences, c'est l'intensité des altérations épithéliales et interstitielles, beaucoup plus développées comparativement que celles des vaisseaux et des glomérules.

Les épithéliums se sont toujours montrés malades. Dans les cas les plus aigus on observe une tuméfaction des cellules des tubes contournés et des anses ascendantes; cette tuméfaction s'accompagne d'un état de désintégration protoplasmique variable : tantôt

l'on constate seulement l'existence de boules hyalines, de vacuoles, de gouttelettes graisseuses; tantôt la cellule est déchiquetée, abrasée, et même desquamée. Les limites des cellules sont souvent indistinctes. Mais en général les noyaux sont assez bien conservés. Rarement, sauf dans les cas d'intoxication prolongée (Exp. XXVIII, XXIX, XXX), l'épithélium est complètement détruit, effrité, ou réduit à une bande protoplasmique contenant quelques noyaux. Les lésions épithéliales paraissent d'abord en rapport avec les foyers d'infiltration embryonnaire ou de néoformations conjonctives qui sont disséminés dans le rein; mais il est difficile de dire quelle a été la lésion initiale dans ces cas et si la néoformation interstitielle a précédé ou suivi l'altération épithéliale, ou bien si elle a été contemporaine seulement de celle-ci.

En tout cas, le tissu conjonctif s'est développé aussi bien dans la région corticale que dans la région médullaire. Dans celle-ci, les altérations des tubes droits et collecteurs qui ne sont que des organes d'excrétion sont toujours fort accentuées, lésions d'ailleurs purement inflammatoires, mais qui semblent indiquer un processus irritatif spécial occasionné par les substances éliminées dans l'urine. Rarement, dans nos expériences avec d'autres toxines, nous avions trouvé des lésions aussi accentuées des tubes d'excrétion. De même, l'anse descendante de Henle, dont l'épithélium est normalement aplati, lamelleux, avec des noyaux saillants alternants et comme engrenés, nous a paru, dans beaucoup de cas, remarquablement modifiée par le processus inflammatoire sous l'influence duquel il prenait une forme presque cubique. Sa cavité était en même temps souvent élargie et irrégulièrement dilatée, parfois remplie de débris épithéliaux et de cellules. Telles sont les lésions ordinaires des tubes; mais, comme nous l'avons déjà dit, sauf dans les intoxications suraiguës où tous les épithéliums sont malades, le plus souvent les lésions sont localisées sur certaines parties du rein seulement, qui contrastent avec d'autres régions, à peu près saines. Il ne reste plus même parfois que des vestiges des tubes. C'est ce qu'on observe au niveau des foyers de prolifération embryonnaire très développés, comme ceux que nous avons notés dans quelques expériences (XXV, XXVI, XXVIII).

D'une façon générale, tous les cas d'intoxication pyocyanique sont remarquables par l'inflammation du tissu conjonctif intertubulaire. Celle-ci se manifeste dans les cas aigus de quelques jours de durée par exemple, par une simple infiltration de cellules rondes qui engainent les tubes sans former d'amas. A ces cellules sont mêlées quelques fibrilles jeunes. En même temps, il existe quelquefois une sorte de distension du tissu interstitiel par de la sérosité, qui écarte les divers éléments.

Dans des cas d'intoxication plus longue, les altérations interstitielles offrent deux types différents : le premier est caractérisé par l'épaississement du tissu conjonctif, qui augmente progressivement autour des tubes, dont l'épithélium est très malade ; on ne constate pas de foyers leucocytiques, ni d'infiltration embryonnaire diffuse. La néoplasie est constituée par des cellules rondes ou allongées, des fibrilles conjonctives adultes, et surtout une substance intercellulaire très développée : c'est l'aspect offert notamment par les coupes du rein dans l'expérience XXIII, aspect analogue à celui qui a été décrit dans la néphrite parenchymateuse subaiguë. Mais bien souvent on constate dans le tissu intertubulaire des amas leucocytiques ou une infiltration de cellules rondes et de fibrilles jeunes qui dénotent un processus beaucoup plus actif. Les amas leucocytiques qui caractérisent cette seconde variété, sont quelquefois très denses ; ils occupent une surface assez étendue, et si ordinairement ils respectent les tubes et se tassent seulement dans leur intervalle, dans quelques cas ils envahissent toute une région, et les tubes, dépourvus de leur épithélium, ne se distinguent plus qu'à de vagues contours perdus dans la masse des cellules rondes et des leucocytes. Nulle part nous n'avons constaté dans ces cas une perte de substance et une fonte des tissus comme dans les abcès ; mais l'aspect par places est celui d'une lésion phlegmoneuse n'ayant pas abouti à la suppuration. Sur d'autres points de la même coupe, le processus inflammatoire est moins aigu et ne tend pas vers la nécrobiose des éléments. Alors, il s'agit d'une néoformation conjonctive à proprement parler (prolifération de cellules fixes et de fibrilles mêlées à des leucocytes à évolution plus lente).

En somme il existe dans le tissu interstitiel du rein des altéra-

tions qui sont l'expression d'un processus inflammatoire à des stades divers. Les réactions du tissu conjonctif sont en effet très variées suivant l'agent qui les provoque et le mode d'action de ce dernier. Si l'irritation est lente, progressive ; si elle ne s'accompagne pas de troubles circulatoires, le tissu interstitiel augmente simplement, les cellules et les fibres se multiplient et la sclérose se constitue peu à peu. Si la substance irritante est apportée en grande quantité sur certains points, peut-être plus vulnérables, il y a non seulement une réaction du tissu conjonctif, mais des phénomènes de diapèdèse, un appel de leucocytes en nombre d'autant plus grand que l'action chimiotaxique devra être plus énergique. Aussi, trouve-t-on cette pullulation leucocytaire surtout accentuée dans les cas où l'on avait injecté non les toxines filtrées, mais le liquide contenant des cadavres microbiens ; ceux-ci ont produit d'abord des embolies capillaires, en même temps que par leur présence même, comparables à des corps étrangers, ils suscitaient une réaction phagocytaire intense.

L'injection des corps microbiens, même morts, n'est donc pas la méthode de choix pour expérimenter avec les toxines, car elle peut produire des lésions brutales, mécaniques, tout à fait indépendantes de l'action toxique.

Quant à l'évolution de ces diverses lésions du tissu conjonctif, elle est vraisemblablement celle de toutes les inflammations interstitielles : si elle n'aboutit pas à la destruction par mortification, suppuration, elle doit tendre à l'organisation fibreuse, à la sclérose, et par conséquent entraîner des déformations, des destructions de parenchyme, en rapport avec le processus de rétraction cicatricielle.

Mais nous n'avons pu constater le fait : nos animaux n'ont pas eu une survie suffisamment longue ou, ayant été sous l'influence continuelle des intoxications repétées, ils n'ont présenté que des altérations inflammatoires subaiguës.

Dans les cas à évolution longue, une des lésions le plus caractéristiques est celle des glomérules. Dans les autres faits de durée plus courte, nous ne trouvons dans nos observations que de la congestion des capillaires glomérulaires, une légère réaction inflam-

matoire du glomérule et de la capsule, un certain degré de prolifération leucocytaire. Mais si nous considérons les intoxications qui font l'objet des expériences XXVII, XXVIII, XXIX, nous relevons des lésions glomérulaires plus importantes. Le bouquet vasculaire présente par places des plaques de tissu conjonctif entre les anses ; la capsule est épaissie et même entourée d'un cercle fibreux elle se soude parfois au glomérule partiellement ou dans toute son étendue. Cette symphyse complète est rare ; cependant l'observation XXV nous montre une adhérence intense de certains glomérules à la capsule, en même temps que la transformation fibreuse et l'atrophie de ces organes.

Ainsi dans l'intoxication chronique prolongée par les toxines pyocyaniques le rein présente une néphrite caractérisée à la fois par des altérations épithéliales, des lésions atrophiques du glomérule et par le développement progressif du tissu conjonctif. Si dans quelques cas celui-ci paraît proliférer en même temps que les épithéliums s'altèrent, bien souvent l'inflammation interstitielle est plus prononcée que la lésion de l'épithélium. Aussi doit-on regarder, à notre avis, ces deux faits pathologiques comme sous la dépendance d'une même cause, en général. Si parfois la lésion de l'épithélium retentit sur le tissu conjonctif et excite sa prolifération, dans d'autres cas, ce dernier compromet la vitalité des épithéliums, déforme et étouffe en quelque sorte les tubes qu'il engaine. En tous cas les altérations vasculaires ne nous paraissent pas devoir être mises en cause ici pour expliquer la sclérose. Rarement nous avons vu les vaisseaux offrir des traces d'endartérite, ou d'inflammation de la tunique externe. Nous avons signalé dans quelques-unes de nos observations un épaisissement de la tunique moyenne qui nous a souvent frappé sur les coupes. Nous pensons qu'il s'agit ici d'un fait pathologique particulier, d'une hyperplasie de la paroi musculaire. Cette altération coïncide parfois avec l'inflammation de l'endartère. Elle était apparente également sur les artères lobulaires et sur les artérioles glomérulaires. Contrairement à ce que nous avons constaté dans d'autres intoxications, les artérioles du pédicule glomérulaire n'étaient pas entourées par des cellules rondes.

En somme, les poisons contenus dans les cultures du B. pyocya-

nique ont une action manifeste sur les éléments nobles du foie et du rein qui nous ont présenté des altérations inflammatoires ou des lésions dégénératives assez prononcées. Ces lésions paraissent en rapport avec l'élimination des substances toxiques.

Les voies d'excrétion du foie, comme celles du rein, sont également atteintes, soit qu'elles aient été irritées par le contact des toxines à leur surface, soit que les lésions résultent de l'apport des poisons dans la muqueuse et au niveau des épithéliums, par le sang des vaisseaux nourriciers.

Du côté du foie l'appareil biliaire semble plus particulièrement frappé (troubles vaso-moteurs, hémorragies de la vésicule, angiocholite et périangiocholite, cirrhose des espaces portes avec néocanalicules abondants).

Du côté des reins, les lésions sont surtout épithéliales et interstitielles. Mais dans les cas de longue durée les glomérules sont aussi atteints par la fibrose.

Nous n'avons pas parlé des caractères macroscopiques des organes ; ils sont rapportés plus loin dans les observations détaillées. Les caractères tirés du poids, de la coloration, de la forme des viscères, n'ont guère de valeur chez les petits animaux, surtout lorsqu'il s'agit de lésions peu accentuées et pourraient conduire à des conclusions erronées : l'aspect granuleux par exemple d'un organe, comme Charrin l'a montré, n'est pas toujours l'indice d'une sclérose atrophique, et peut résulter de la présence de foyers inflammatoires embryonnaires avec ou sans tendance dégénérative.

EXPÉRIENCE XVII

Lapin de 2.150 grammes. Intoxiqué avec un bouillon filtré de culture du bacille pyocyanique provenant du laboratoire de M. Charrin (1) ; a reçu le 16 janvier 2 centimètres cubes de toxine pyocyanique dans la veine de l'oreille ; le 17, 2 centimètres cubes, le 20, le 21, le 23, le 26, même dose. Meurt le 27, sans phénomènes particuliers.

Autopsie. — Foie normal, consistance ferme. Reins décolorés,

(1) Nous devons cette toxine pyocyanique à l'extrême obligeance de M. Charrin.

mous. Vessie pleine d'urine trouble ; 100 grammes environ. Albumine, globules rouges et blancs, cylindres nombreux, cristaux très abondants.

EXAMEN HISTOLOGIQUE

Reins. — Glomérulo-néphrite très caractérisée. Glomérules volumineux. Cellules glomérulaires et capsulaires très développées, tuméfiées, claires, vitreuses. Prolifération embryonnaire. Exsudat granuleux capsulaire. Epaississement de la capsule.

Tubes contournés et anses ascendantes très malades. Tuméfaction trouble des cellules, dégénérescence granuleuse du protoplasma, exsudat granuleux et boules hyalines. Quelques gouttelettes graisseuses dans certains tubes. Cellules abrasées à noyaux refoulés vers la paroi. Les anses descendantes et les tubes de la région papillaire sont également atteints et les cellules s'y montrent le plus souvent abrasées.

Mais le fait le plus caractéristique est la prolifération cellulaire très accentuée autour des tubes contournés et surtout autour des anses de Henle dans la zone intermédiaire, à la substance corticale et à la substance médullaire. Ces cellules, formées pour la plupart de leucocytes et d'éléments conjonctifs proliférés, forment de véritables manchons autour des tubes rénaux particulièrement sur certains points qui contrastent avec d'autres régions relativement indemnes.

Les vaisseaux sont également épaissis, mais ils ne sont pas entourés par les cellules embryonnaires et l'on ne note pas de congestion.

Foie. — Pas d'altération des espaces portes, ni des vaisseaux. Les cellules se colorent mal, le protoplasma est trouble, granuleux, mais on ne trouve pas de lésions bien caractérisées, ni des travées, ni des cellules ; pas de dégénérescence graisseuse. Leucocytes assez abondants entre les cellules, capillaires non dilatés.

EXPÉRIENCE XVIII

Lapin de 3.100 grammes. Inoculé le 17 janvier avec 2 centimètres cubes de toxine pyocyanique. Reinoculé de même que les autres animaux les 20, 21, 23, 26. Meurt le 27. Foie d'apparence normale ; reins congestionnés ; vessie pleine d'urine comme dans l'expérience XVII.

EXAMEN HISTOLOGIQUE

Foie. — Infiltration embryonnaire périlobulaire des plus manifestes. Les espaces portes sont élargis et les fissures de Kiernan forment des prolongements, de sorte que la plupart des lobules sont entourés par un anneau complet de tissu conjonctif jeune où l'on rencontre des cellules rondes et des néo-canalicules nombreux (Pl. I). Les conduits biliaires ont une paroi épaisse formée par un cercle de fibrilles semées d'éléments embryonnaires. Les veines et les artères disparaissent au milieu de la néoplasie et leurs parois ne semblent être le siège d'aucune altération. Les veines sus-hépatiques sont normales.

Les travées sont un peu atrophiées, mais conservent en général leur disposition normale ; les capillaires sont modérément dilatés. Un grand nombre de cellules rondes sont disséminées entre les cellules hépatiques. Celles-ci sont altérées, elles ont un aspect vitreux, se colorent mal et uniformément d'une teinte pâle. Le noyau prend également mal les réactifs. Enfin un certain nombre de cellules sont absolument nécrosées particulièrement au centre des lobules ; à la périphérie des lobules quelques cellules forment de petits blocs très refringents, fixant électivement l'acide picrique du picro-carmin, tandis que le noyau se colore en rose pâle. Pas de dégénérescence graisseuse, ni des cellules, ni des endothéliums.

Reins. — Lésions de néphrite diffuses. Les glomérules sont volumineux : de nombreux leucocytes les remplissent, et les anses capillaires ne se distinguent plus nettement. Quelques-uns sont à peu près fusionnés avec la capsule dans l'intérieur de laquelle on voit souvent un exsudat colloïde. Les artérioles affèrentes sont légèrement enflammées. Les tubes contournés ont leur épithélium un peu tuméfié rempli de vacuole, et de boules saillantes, mais non desquamé ; leur cavité contient un exsudat granuleux. Ces tubes sont entourés de cellules conjonctives de fibrilles minces et de leucocytes souvent groupés en amas, et mêlés aux cellules épithéliales. Mais ces éléments néoformés sont surtout abondants autour des anses de Henle dont les cellules sont volumineuses, fortement colorées. Pas de dégénérescence graisseuse des cellules épithéliales. Dans la région papillaire les tubes droits sont de même entourés par les cellules lymphatiques ou conjonctives. En somme la lésion dominante est la néoformation du tissu conjonctif et la prolifération leucocytaire dans le tissu intertubulaire. Mais le processus n'ayant pas eu une évolution assez longue, il n'y a pas de fibrose véritable. Toutefois, ce cas de néphrite aigue, diffuse, avec réaction très marquée du tissu interstitiel est très intéressant. Il

montre que sans prédominance marquée des lésions du système circulatoire ou des épithéliums, il peut se développer une néoformation conjonctive également diffuse. Mais la généralisation de la néoformation autour de tous les systèmes tubulaires pouvait faire penser à un processus d'origine épithéliale.

Nous croyons qu'il n'en est rien et quil n'y a pas une relation directe entre l'altération épithéliale et la sclérose embryonnaire, mais que cette sclérose n'est que l'indice d'une irritation, retentissant également sur l'épithélium, comme sur le tissu conjonctif.

EXPÉRIENCE XIX

Cobaye femelle pleine. Inoculée avec la toxine pyocyanique ; a reçu le 28 mai 3 centimètres cubes sous la peau, le 1er juin trois centi-

Fig. 4. — Coupes de la paroi de la vésicule (Obs. III, Exp. XIX).

a, Vaisseaux de la muqueuse extrêmement dilatés. — *b*, Mince coagulum fibrineux se détachant de la paroi. — *c*, Culs-de-sac glandulaires.

mètres cubes. Meurt le 2. Congestion intense des poumons et du cœur. Foie brun noirâtre. Vésicule remplie par une petite masse solide brun-noirâtre ne contient pas de bile, elle est petite et retractée. Les reins sont congestionnés et mous. Les capsules surrénales sont rouge foncé sans hypertrophie notable. L'examen histologique de la vésicule biliaire montre que la paroi contient des vaisseaux

capillaires extrêmement dilatés. La muqueuse est froncée et les vaisseaux font saillir la couche épithéliale de sorte que par places il semblerait qu'il existe de véritables sinus gorgés de sang. Çà et là, dans la paroi fibro-conjonctive, quelques artérioles sont également dilatées et remplies de sang.

Cette paroi est épaissie par places et infiltrée d'éléments cellulaires arrondis.

Les culs-de-sac glandulaires sont normaux, sans trace de processus inflammatoires. Sur certains points, les capillaires sous-épithéliaux sont rompus, et ont donné lieu à une hémorragie qui s'est faite surtout dans l'intérieur de la vésicule, mais on ne retrouve pas comme dans l'observation XXI un caillot constitué. Le sang épanché s'est, sans doute, déversé peu à peu dans l'intestin et il ne reste sur la paroi que de minces congulations fibrineuses avec quelques globules en rapport avec des capillaires ectasiés qui se sont rompus à un certain moment et ont cicatrisé leur lésion. Ce cas est particulièrement remarquable par suite du développement des altérations vasculaires, il s'agit, en effet, d'un véritable état télangiectasique des vaisseaux de la muqueuse. Ce processus semble donc bien indiquer une action élective de certains poisons microbiens sur la muqueuse de la vésieule biliaire.

Les coupes de la paroi, ainsi que les ensemencements du coagulum, ont démontré l'absence de microbes dans ce cas.

Reins congestionnés, violacés, mous. Capsules surrénales très volumineuses, d'un rouge intense. Pas d'urine dans la vessie.

EXAMEN HISTOLOGIQUE

Reins. — Glomérules très congestionnés, Quelquefois les capillaires sont rompus et les globules rouges sont épars dans la capsule. Nombreux leucocytes dans l'intervalle des anses capillaires. Bourgeonnement des cellules du glomérule et de la capsule. Celle-ci est souvent entourée de cellules rondes qui se répandent également dans l'intervalle des tubes, formant des petits foyers disséminés çà et là mais plus particulièrement dans le voisinage des glomérules.

Les tubes contournés et les anses ascendantes ont un épithélium en partie détruit ; les cellules sont tantôt tuméfiées et troubles, granuleuses, tantôt déchiquetées ou abrasées. Les noyaux sont accolés à la paroi ou disparus, et se colorent souvent mal ainsi que le protoplasma. Les contours cellulaires n'apparaissent plus que rarement. La cavité du tube contient des détritus granuleux se confondant avec la bordure épithéliale, parfois des boules hyalines ou des globules blancs, Les anses descendantes se font remarquer par leur épithé-

lium volumineux saillant, très coloré, régulièrement disposé ; mais leur cavité est élargie, contient souvent des cylindres colloïdes ou granuleux. Les cellules des tubes droits sont également tuméfiées.

Les vaisseaux sont tous congestionnés dans la substance corticale comme dans la substance médullaire. Le tissu interstitiel contient partout des cellules embryonnaires proliférées, et groupées plus particulièrement comme nous l'avons dit, sur certains points. Pas de surcharge graisseuse des cellules épithéliales.

Foie. — Légère inflammation des conduits biliaires qui sont dilatés, contiennent un exsudat, et dont l'épithélium proliféré est entouré de leucocytes logés dans la paroi fibro-conjonctive. Cellules rondes ou allongées disséminées dans tout l'espace porte.

Congestion des vaisseaux et des capillaires lobulaires et infiltration leucocytique inter-trabéculaire. Les cellules hépatiques sont atteintes de façons diverses. A côté d'éléments absolument normaux, on trouve certaines cellules dont le protoplasma devient grenu, se colore mal et, enfin, finit par disparaître de sorte que l'on ne voit plus qu'un contour cellulaire plus ou moins net et un noyau vaguement coloré. Parfois le protoplasma présente des vacuoles. Enfin, au centre du lobule les cellules sont ordinairement déformées, atrophiées, tassées par les capillaires gorgés de sang. Pas de dégénérescence graisseuse.

EXPÉRIENCE XX

Cobaye inoculé avec la toxine pyocyanique ; a reçu le 14 février 2 centimètres cubes ; le 19 février, 1 centimètre cube ; le 24 février, 3 centimètres cubes ; le 28 février, $1^{cmc},5$ et meurt le 29 février sans avoir présenté de phénomènes importants.

Autopsie : Pas de lésions viscérales apparentes.

EXAMEN HISTOLOGIQUE

Foie. — Mêmes lésions des espaces portes que dans les cas précédents, un peu moins prononcées cependant ; mais ce cas n'a pas une valeur démonstrative complète, car il existe en même temps de fins nodules tuberculeux microscopiques et occupant les lobules. Nous n'avons conservé ce cas que parce qu'il fournit un type de lésions mixtes.

Reins. — Congestions glomérulaires et capillaires. Cellules des glomérules tuméfiées ainsi que celles de la capsule. Tubes contournés

assez bien conservés. Au contraire, état vacuolaire, formation de boules dans les cellules des anses ascendantes. Desquamation de ces dernières, ainsi que des anses descendantes dont l'épithélium est volumineux, de même que celui des tubes droits. Pas de lésions interstitielles. Pas de tuberculose. Pas de dégénérescence graisseuse.

EXPÉRIENCE XXI

Lapin de 2.800 grammes. Inoculé à petite dose, pendant deux mois environ, avec la toxine pyocyanique par M. Charrin, qui a bien voulu nous en confier l'autopsie. L'animal fut sacrifié le 16 janvier.

Les *reins* sont congestionnés, ils pèsent chacun 9 gr. 50. Sur la coupe la voûte vasculaire se distingue nettement, séparant la subs-

Fig. 5. — Caillot sanguin de la vésicule biliaire. Grandeur naturelle (Exp. XXI). Section transversale montrant la stratification.

tance corticale peu colorée de la zone intermédiaire rouge brun et de la substance médullaire plus claire. *Foie* gros, congestionné,



Fig. 6. — Coupe de la paroi de la vésicule biliaire (Exp. XXI).
a. Point d'origine de l'épanchement sanguin qui a rompu la muscularis mucosæ et la muqueuse. — *b*, Coagulum, partie superficielle adhérant encore à la muqueuse. — *c*, Epithélium. — *d*, Muscularis mucosæ.

consistance ferme, bords amincis, quelques foyers d'apoplexie biliaire. Canal cholédoque non dilaté. Canal cystique et col de la vésicule épaissi ; muqueuse congestionnée, rouge. Concrétions brunes, molles dans le canal cystique.

La *vésicule* est remplie par une masse d'une consistance assez ferme (1). Après avoir sectionné la paroi, nous constatons que cette masse, qui se moulait exactement sur la cavité vésiculaire, était constituée par un caillot adhérant intimement par places à la paroi. Celle-ci était un peu épaissie et présentait des traces de foyers hémorragiques, origines du caillot.

Quant à ce dernier qui pénétrait presque dans le col de la vésicule, il se montrait formé d'une partie centrale plus foncée et plus molle, et de couches stratifiées périphériques très apparentes sur la coupe.

Des ensemencements faits sur les milieux ordinaires de culture avec la partie centrale du caillot donnèrent des colonies de bactérium-coli à l'état pur. Ce micro-organisme ne pouvait être rapporté à une infection agonique ou *post mortem*, car l'animal avait été sacrifié et autopsié aussitôt après.

L'examen histologique du caillot montra qu'il était formé par un réticulum fibrineux contenant encore un assez grand nombre de leucocytes de petite taille presque réduits à leur noyau vivement coloré par les réactifs, souvent groupés par petits amas et des hématies rares surtout visibles à la périphérie.

Çà et là, mais particulièrement vers le centre, le caillot contient des parties formées d'une substance amorphe brun rougeâtre constituée par la matière colorante des globules rouges détruits. Vers la partie externe la fibrine apparaît nettement disposée en couches superposées.

Les coupes de la paroi de la vésicule nous ont permis de reconnaître que le sang épanché provenait de la muqueuse. En effet, on constate que l'épithélium est bien conservé sur presque toute l'étendue, sauf en certains points où il disparaît peu à peu. Là le caillot, qui n'était qu'accolé à l'épithélium, se continue directement avec l'infiltration hématique sous-muqueuse, la barrière épithéliale étant détruite. D'une façon générale la paroi vésiculaire n'est pas très malade, par endroits les vaisseaux de la muqueuse sont un peu congestionnés ainsi que ceux de la couche musculaire ; on peut voir même, sur certaines coupes, une artériole dont la tunique interne est épaissie. Mais, au niveau de l'épanchement, l'aspect est différent, le tissu cellulaire sous-muqueux a en partie disparu, la muscularis mucosæ fragmentée est presque dénudée, et les couches conjonctives et musculaires voisines sont infiltrées par le sang à une assez grande distance, de sorte que la structure normale de la paroi est absolument bouleversée. Les coupes colorées par la méthode de

(1) *Soc. de Biologie*, mars 1896.

Gram et de Khüne-Nicolle ne nous ont décelé la présence d'aucun microbe.

Il s'agit donc, dans ce cas, d'une hémorragie de la vésicule biliaire qui s'est produite sur plusieurs points de la paroi, peut-être consécutivement à la thrombose d'un gros tronc vasculaire, mais que nous n'avons pu retrouver, ou bien encore par suite de lésions multiples et directes des petits vaisseaux. Quoi qu'il en soit, cette hémorragie paraît bien être due à l'intoxication pyocyanique et non à une infection, car la paroi de la vésicule ne présentait pas de lésions inflammatoires et ne contenait pas de microbes.

EXAMEN HISTOLOGIQUE

Reins. — Glomérules très congestionnés. Cellules couche périvasculaire tuméfiées, vésiculeuses, transparentes, pas de symphyse glomérulaire. Capsule normale. Peu ou pas de cellules rondes dans le bouquet glomérulaire. Les tubes contournés sont à peu près normaux; toutefois les cellules sont extrêmement volumineuses, remplissent toute la lumière; mais elles ne desquament pas, ne sont ni troubles, ni granuleuses. Les anses descendantes montrent une tuméfaction notable de leur épithélium qui apparaît presque cylindro-cubique, se colorant d'une façon intense ; dans les anses ascendantes, les cellules sont troubles, tendent souvent à desquamer. De même les tubes collecteurs et les tubes droits ont des cellules, le plus souvent desquamées et en partie détruites, se colorant mal. Leur cavité contient souvent du sang. De nombreux leucocytes se rencontrent dans les espaces intertubulaires, surtout dans la région médullaire, ils envahissent souvent les cavités des tubes. Les cellules conjonctives tendent également à proliférer sur certains points, mais on ne trouve pas encore l'apparence du tissu conjonctif organisé.

Enfin les capillaires intertubulaires sont extrêmement dilatés, mais il existe aussi entre les tubes un écart notable qui n'est pas dû à la présence des capillaires, et qui est peut-être attribuable à l'œdème du tissu rénal.

Foie. — Congestion très marquée de tous les lobules. Aplatissement des travées sans dislocation. Dégénérescence des cellules, caractérisée par un état trouble du protoplasma qui se fragmente, se colore mal et se remplit de vacuoles. Pas de graisse dans les cellules. Contours cellulaires peu distincts. Nombreux leucocytes exsudés à travers les capillaires distendus. Fibrose accentuée des espaces portes avec prolifération leucocytaire autour des canaux biliaires. L'épithélium de ceux-ci est gonflé. tuméfié ; altérations appréciables

surtout dans les plus fins canalicules. Exsudat catarrhal dans la cavité de ces conduits. Vaisseaux normaux. La fibrose ne déforme pas les espaces portes et n'englobe pas le lobule.

EXPÉRIENCE XXII

Lapin de 2.150 grammes. Inoculé avec la toxine pyocyanique depuis le 16 janvier. A reçu ce jour 2 centimètres cubes dans la veine de l'oreille, puis les jours suivants des doses, ne dépassant pas 3 centimètres cubes chaque fois, dans l'oreille ou sous la peau. Il meurt le 29 mars ayant reçu 51 centimètres cubes en deux mois et demi. Le seul symptôme observé est un amaigrissement progressif. On n'a constaté un léger louche d'albumine que dans les derniers jours.

Autopsie. — Reins petits, 11 grammes les deux ; violacés, mous. Léger épanchement péritonéal. Foie très foncé, petit. Vésicule remplie de bile. Estomac et intestins normaux. Cœur, poids 4g50. Dilatation considérable du cœur droit; cœur gauche vide ; paroi un peu épaissie. Rate petite.

EXAMEN HISTOLOGIQUE

Foie. — Cirrhose des espaces portes parfaitement constituée. Le tissu nettement est complètement développé. Les fibres se dtstinguent vivement et s'infiltrent dans l'intervalle des travées voisines. Entre ces fibrilles un certain nombre de cellules, les unes rondes, les autres très allongées. Ces cellules pénètrent plus avant que les fibrilles dans l'interstice des trabécules hépatiques.

Ce tissu néoformé entoure tous les organes de l'espace porte ; toutefois dans certains espaces le processus est encore au début et l'on peut voir alors le canalicule biliaire seul entouré par le tissu conjonctif et les cellules rondes. Dans le tissu de sclérose on rencontre de nombreux néo-canalicules ; mais l'on ne distingue pas aisément les vaisseaux, notamment les ramuscules artériels. Les conduits biliaires sont dilatés et enflammés, remplis d'un exsudat catarrhal. Les lobules hépatiques sont entamés par le processus inflammatoire. Les cellules de la périphérie sont par places amincies, atrophiées, séparées par les éléments conjonctifs jeunes ainsi que par les vaisseaux qui sont extrêmement congestionnés à la périphérie du lobule et moins au centre. Ailleurs il existe des îlots où les cellules sont, au contraire, volumineuses, à gros noyaux, parfois doubles. Dans la partie moyenne les cellules sont normales ; les

travées sont un peu amincies, mais régulièrement disposées. Enfin au centre la veine est saine.

Il n'y a pas de dégénérescence ni graisseuse, ni hyaline des cellules hépatiques.

La cirrhose est donc exclusivement porto-biliaire, même peut-être tout simplement biliaire ; elle forme sur les coupes des plaques ou des îlots arrondis, mais elle tend peu à entourer les lobules, quoique le tissu conjonctif pousse çà et là des prolongements dans les fissures de Kiernan.

Reins. — Néphrite diffuse légère sans prédominance sur aucun élément. Pas de réaction du tissu interstitiel. Pas de dégénérescence graisseuse des épithéliums.

EXPÉRIENCE XXIII

Chien de 15 kilogrammes. Inoculé du 3 au 27 juin avec 47 centimètres cubes de toxine pyocyanique à la dose de 8 ou 10 centimètres cubes. Paraît malade depuis le 15 juin : fièvre, anorexie, tristesse. Le 2 juillet paraplégie. Le 7 juillet, va mieux ; commence à manger, mais vacille lorsqu'on le pose sur ses pattes. La patte droite surtout est très faible. 11 juillet, il marche spontanément, mais les pattes postérieures sont faibles et amaigries.

20 juillet. La fièvre reparaît, anorexie, faiblesse, n'aboie plus, œdème des pattes.

22 juillet. L'œdème augmente, l'animal ne peut plus marcher ; il est essoufflé, s'arrête vite dès qu'on lui fait faire quelques pas.

Mort le 23 juillet. Autopsie immédiate.

Depuis huit jours les urines sont rares, foncées (un demi verre à expérience), contiennent de l'albumine rétractile abondante. Pas de sucre. Urobiline en quantité notable. Quelques cylindres hyalins et granuleux ; globules rouges et cristaux. Foie gros, jaunâtre, poids 550 grammes, ferme. Lobulation très apparente, surtout sous la capsule. Vésicule biliaire normale.

Reins gros, décolorés, le droit pèse 50 grammes. La substance corticale est très pâle. La capsule est assez adhérente. Cœur : poids 120 grammes, hypertrophie très accentuée du ventricule gauche. Pas de lésions endocardiques ni valvulaires. Poumons légèrement congestionnés. Estomac et intestins normaux. Vessie contient un quart de verre d'urine brun rougeâtre.

EXAMEN HISTOLOGIQUE

Foie. — Les lésions sont surtout parenchymateuses. Dans les espaces portes, leucocytose assez marquée, mais peu d'inflammation du tissu conjonctif, peu de prolifération de ses éléments. Les conduits biliaires et les vaisseaux présentent toutefois un anneau de tissu cellulaire

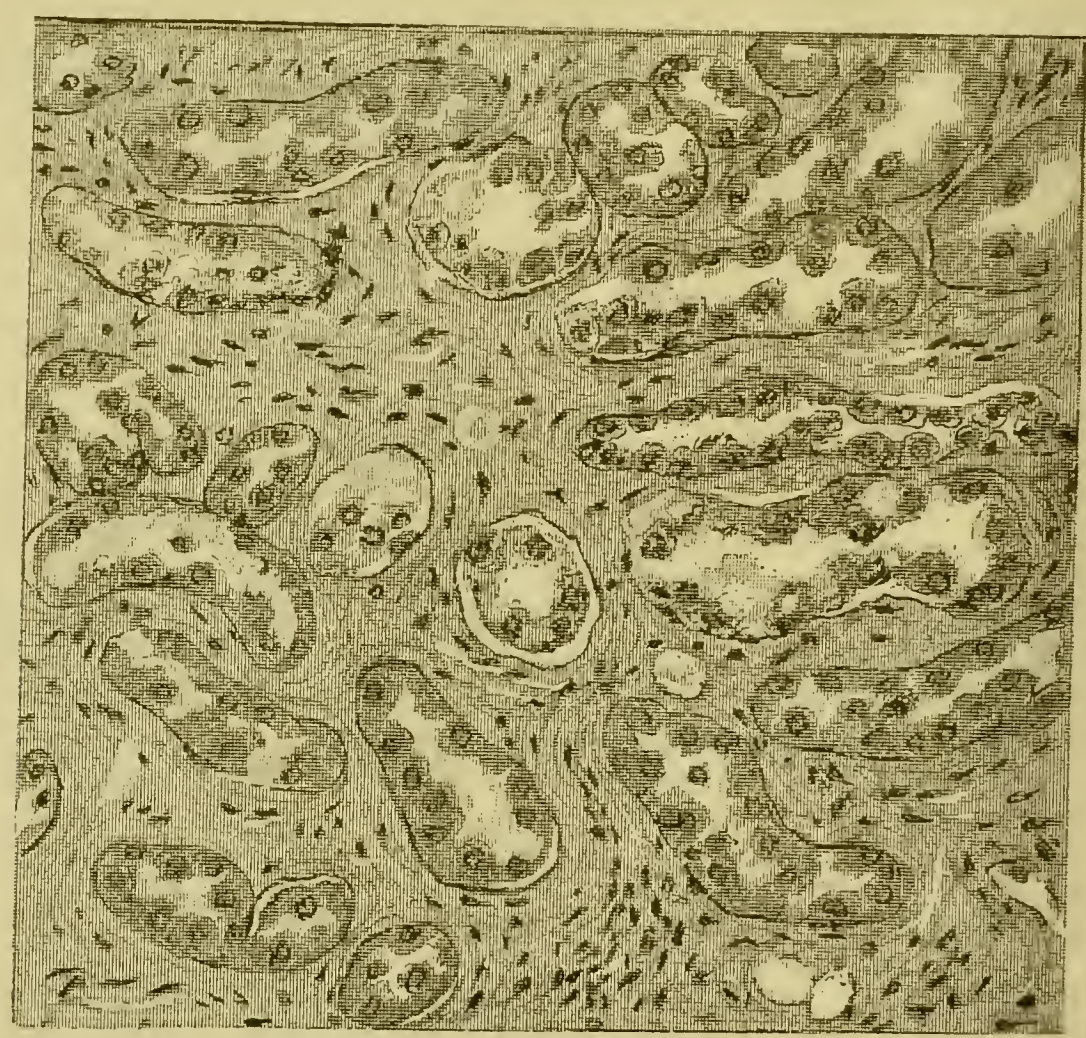

Fig. 7. — Chien Intox.-pyocyanique. Exp. XXIII (oc. I, obj. 7).
Altération des cellules des tubes contournés.
Néoplasie conjonctive très marquée dans cette région.

jeune. Les veines sus-hépatiques elles-mêmes sont entourées d'une couronne de leucocytes au milieu desquelles se voient quelques fibrilles minces.

La disposition trabéculaire des lobules est tout à fait bouleversée par suite de la déformation des cellules et de la dilatation considérable des capillaires. Les cellules sont surtout altérées au centre des lobules ; elles se montrent là, petites, irrégulières, tassées entre les

capillaires. Leur protoplasma est à peine granuleux, presque incolore, parfois vitreux. Leurs noyaux se distinguent mal, se confondent avec les leucocytes et les cellules rondes du tissu interstitiel. Vers la périphérie ces cellules sont également altérées ; leur protoplasma se colore assez bien, mais il contient de grosses gouttelettes graisseuses.

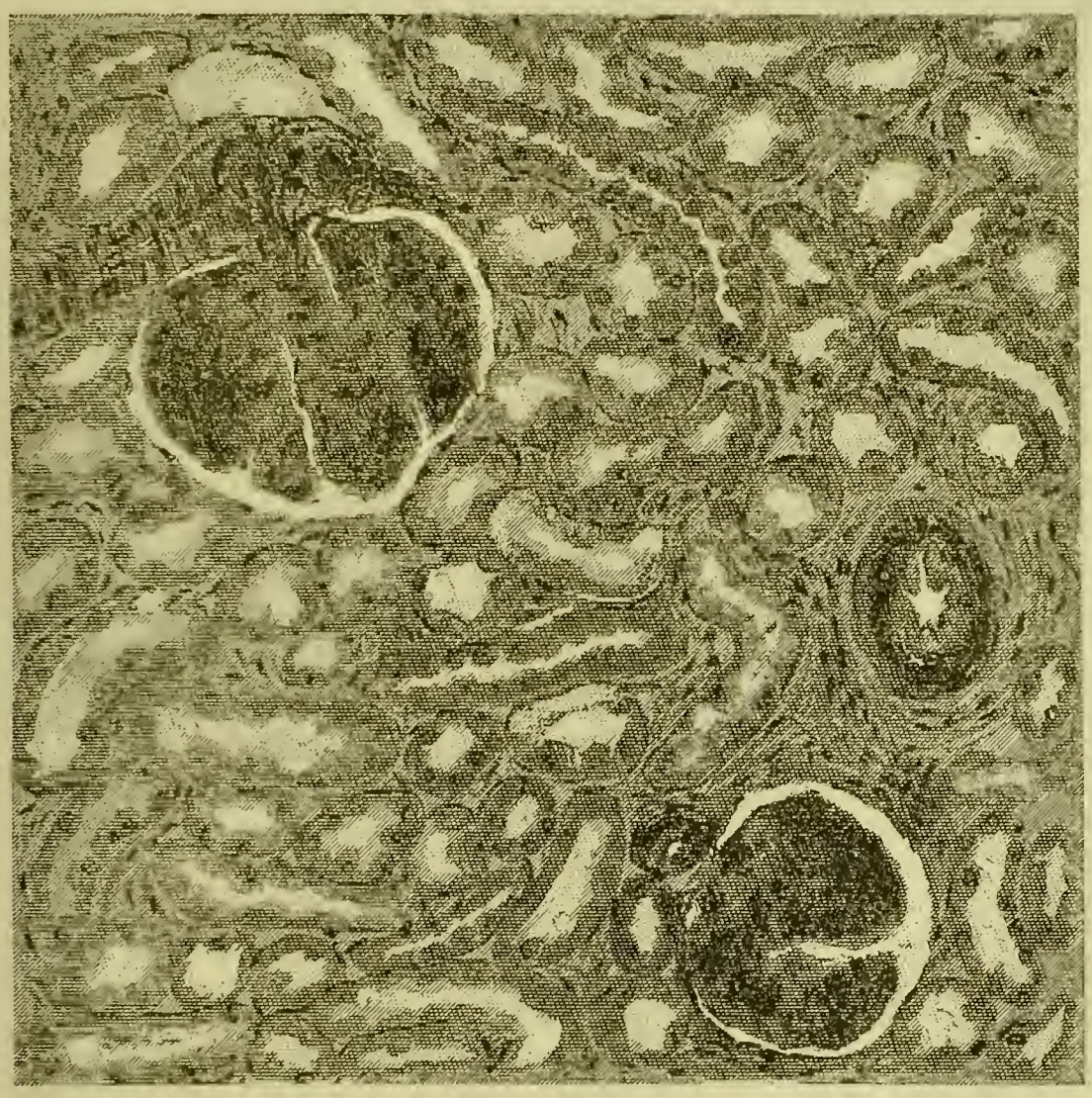

Fig. 8. — Même coupe que dans la figure précédente.
La prolifération conjonctive est moins accusée.
Lésions épithéliales. — Hyperplasie des tuniques artérielles.

Ces travées entrecoupées par les capillaires sont discontinues, et forment de petits îlots cellulaires à contours festonnés. Les capillaires dilatés contiennent des globules rouges et des leucocytes ; ils ont des parois ondulcuses et sont en général séparés des cellules hépatiques par un certain espace où se rencontrent des éléments embryonnaires, cellules ou fines fibrilles.

Reins. — Epithélium des tubes contournés et des anses ascendantes toujours très malade. Surcharge graisseuse intense, beaucoup plus

accusée qu'à l'état physiologique, des cellules dont il est impossible de distinguer les contours. Le long de la paroi des tubes on voit une bande de protoplasma uniforme ou hérissée de saillies irrégulières, répondant aux corps cellulaires déchiquetés ou abrasés, contenant quelques noyaux mal colorés et à peine distincts, des vacuoles hyalines, des boules qui tombent dans la cavité des tubes et se mêlent au détritus du protoplasma cellulaire et aux leucocytes. Dans les anses descendantes, épithélium tuméfié, fortement coloré, desquamé par places ; exsudat amorphe dans la cavité, mêlé de leucocytes. Les tubes droits eux-mêmes ont leur épithélium altéré, desquamé, mal coloré et mêlé à des débris cellulaires provenant des épithéliums situés plus haut.

Tous ces tubes sont séparés par un tissu conjonctif jeune, coloré en rose pâle, et semé de petites cellules accumulées surtout dans les angles formés par les tubes et les capillaires. Ceux-ci sont en général dilatés, mais leur paroi paraît souvent isolée du tissu interstitiel, comme si ce tissu contenait une certaine quantité de sérosité.

Les glomérules sont rétractés dans la capsule qui paraît avoir été distendue. Ils se colorent d'une façon intense. Le bouquet glomérulaire est rempli de cellules rondes et les anses sont écartées par des éléments conjonctifs ou peut-être un exsudat. Les artérioles sont épaissies et cet épaississement porte surtout sur la tunique moyenne comme nous l'avons fait déjà remarquer dans des cas analogues.

EXPÉRIENCE XXIV

Lapin inoculé avec la toxine pyocyanique par M. Charrin qui a bien voulu nous remettre le foie. Cet animal a reçu, en deux mois et demi environ, 120 centimètres cubes à la dose de 3 centimètres cubes en moyenne à chaque injection. Macroscopiquement ce foie présente à la surface des taches et des tractus d'aspect fibreux. Il est de consistance ferme et de coloration normale.

EXAMEN HISTOLOGIQUE

Prolifération embryonnaire très développée dans les espaces portes et néo-formation conjonctive jeune. Les espaces sont réunis souvent par le prolongement des fissures de Kiernan remplies par les cellules rondes et les fibrilles qui s'insinuent entre les travées. Les cellules rondes sont plus abondantes autour des canaux et canalicules biliaires, dont les parois sont hypertrophiées et l'épithélium proliféré. Çà et là

au milieu de la néoplasie des espaces portes quelques néo-canalicules. Les vaisseaux ne présentent pas d'altérations.

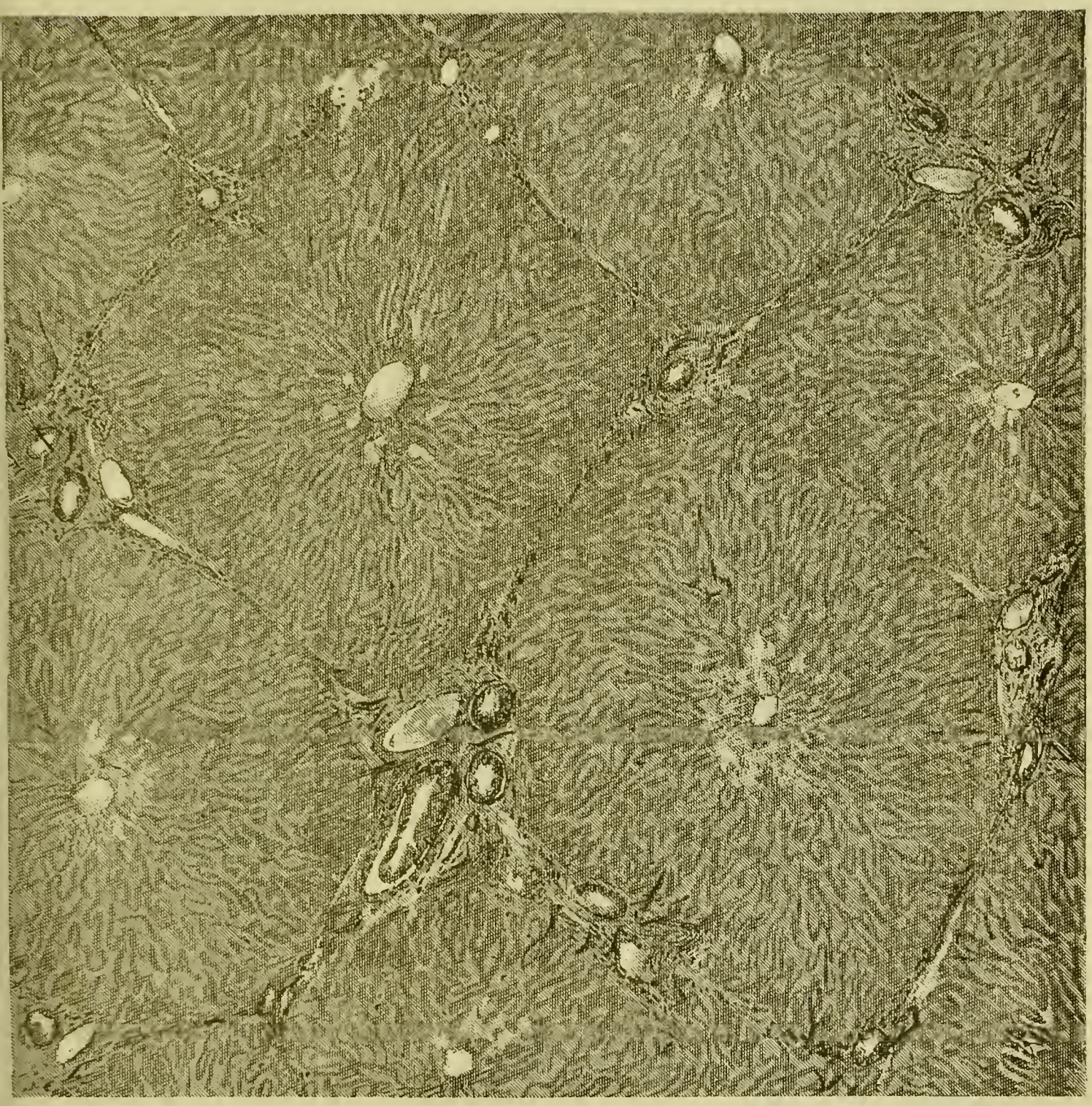

Fig. 9. — Intoxication pyocyanique. Lapin. Exp. XXIV (oc. I, obj. 3). Cirrhose jeune des espaces portes. — Ebauche de néoplasie conjonctive centro-lobulaire. — Cellules centrales altérées, graisseuses.

Les travées hépatiques sont hypertrophiées, mais leur disposition est normale. Les cellules périphériques sont saines, bien colorées, mais les cellules centrales offrent une surcharge graisseuse marquée.

Ne connaissant pas l'animal d'où provenait ce foie, nous ne saurions attacher un caractère pathologique à ce fait, car il s'agissait peut-être d'une femelle ayant de la surcharge graisseuse de gestation. Léger épaississement des veines sus-hépatiques. Les capillaires sont normaux, peu congestionnés, sauf au centre des lobules où ils écartent les cellules. Dans l'intervalle des travées, dans les capillaires ou en dehors d'eux, nombreux leucocytes, surtout à la périphérie des lobules, et paraissant en rapport avec les foyers de prolifération embryonnaire des espaces portes ; ces foyers occupent parfois une grande étendue. Les leucocytes sont surtout abondants à la limite des espaces portes dont le centre est occupé par du tissu conjonctif jeune (cellules allongées et fibrilles). Il s'agit donc ici d'une cirrhose envahissante, en rapport, sans doute, avec un processus irritatif des voies biliaires, comme l'atteste la présence de nombreux néo-canalicules.

EXPÉRIENCE XXV

Reins qui nous ont été obligeamment remis par M. Charrin qui les avait recueillis antérieurement, au cours de ses expériences sur les intoxications pyocyaniques. Rein, provenant d'un lapin ayant subi une intoxication lente par la toxine pyocyanique, de volume moyen, sans détails macroscopiques spéciaux.

EXAMEN HISTOLOGIQUE

Glomérules peu atteints, les cellules rondes y sont peu nombreuses ; capillaires non dilatés. Les cellules épithéliales du glomérule et de la capsule sont normales. Toutefois, quelques glomérules, compris dans des foyers inflammatoire diffus, sont déformés et englobés dans la prolifération leucocytaire.

Les tubes contournés sont malades à des degrés divers. Les cellules se colorent mal, sont volumineuses, troubles ou bien subissent une désintégration protoplasmique plus avancée. Les bords sont anguleux, dentelés, une partie du contenu est évacué dans la cavité tubulaire ; les noyaux restent alors entourés d'une mince lame de protoplasma granuleux, se colorant mal, semé de vacuoles, et finissent par disparaître.

Tous les autres tubes sont atteints également, à un degré moindre, mais sont toujours altérés. L'épithélium des tubes droits est gonflé, mais se colore vivement. La lésion la plus caractéristique consiste en des foyers de sclérose disséminés çà et là autour des tubes de la région corticale et même dans la région médullaire. On trouve tous

les degrés du processus inflammatoire interstitiel. Ce sont tantôt des amas de cellules rondes et de leucocytes infiltrés entre les tubes et pénétrant même dans leur cavité ; tantôt des fibrilles conjonctives jeunes qui écartent les tubes, se glissent dans leur intervalle, ou bien, enfin, de véritables nappes de tissu conjonctif semé de cellules

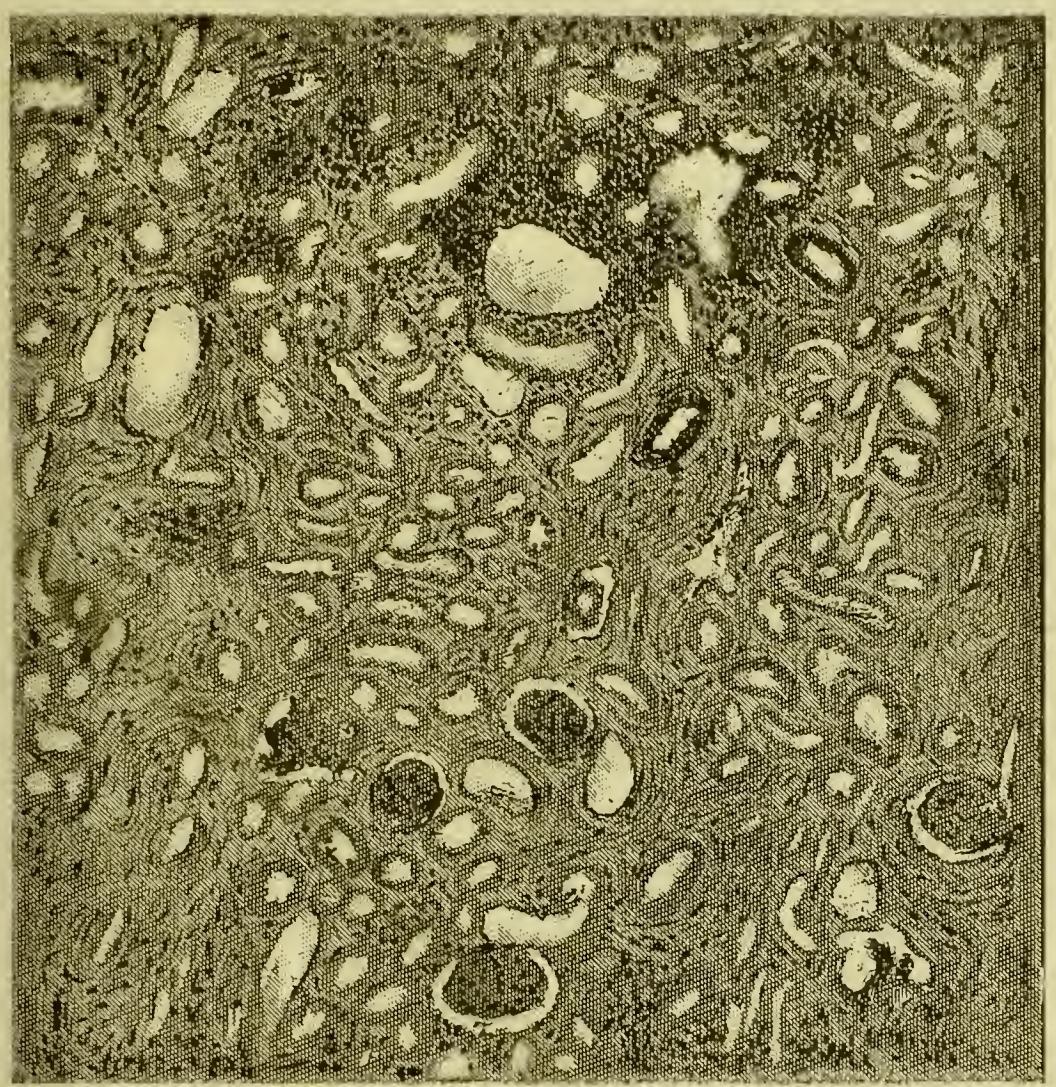

Fig. 10. — Intox pyocyanique. Lapin. Exp. XXV (oc. I, obj. 3).
A, Foyers de cellules embryonnaires. — *B*, Néoformations conjonctives entourant les tubes malades.

rondes, étouffant les tubes qui apparaissent atrophiés et dégénérés au milieu des néo-formations. Les glomérules sont souvent respectés.

Dans un certain nombre de tubes on trouve des cylindres colloïdes ou cireux. Pas de foyers hémorragiques. Les artérioles sont légèrement épaissies, leur tunique externe est un peu hyperplasiée et quelques cellules embryonnaires les entourent. Mais la lésion n'est pas accentuée.

En somme, le fait dominant est une sclérose en évolution, mais qui frappe tantôt un système de tubes, tantôt un ou plusieurs lobules et respecte complètement d'autres régions.

EXPÉRIENCE XXVI

Reins d'un lapin intoxiqué par des inoculations répétées de culture pyocyanique chauffée et stérilisée (*cadavres microbiens et toxine*) (1).

Rein offrant à la surface une série de petites granulations saillantes, grosses comme une tête d'épingle, blanchâtres ou seulement moins colorées que le tissu environnant et ne répondant pas sur la coupe à des cavités, ni à des parties ramollies. Rein gros, allongé. pesant après séjour dans l'alcool 9gr,5.

EXAMEN HISTOLOGIQUE

Lésions irrégulièrement distribuées. Un certain nombre de systèmes lobulaires sont normaux; glomérules, vaisseaux et tubes ; au contraire, sur certains points, il existe une prolifération de cellules rondes en grande quantité qui entourent les tubes d'un épais manchon. Ces cellules se montrent aussi autour des vaisseaux, et quelquefois dans les glomérules, mais en moins grand nombre. Il n'y a pas d'organisation du tissu conjonctif. Les glomérules situés dans ces foyers inflammatoires ont des cellules un peu tuméfiées et sont légèrement congestionnés. Quelques-uns même ont des reliquats hémorragiques, mais la lésion porte surtout sur les tubes contournés dont l'épithélium est tuméfié, vitreux ou semé de vacuoles. Les cellules sont en parties détachées ou déchiquetées, leurs noyaux ne sont guère atteints. ils sont toujours impressionnés par les réactifs ; mais quelques-uns cependant se colorent moins vivement, ou apparaissent constitués par quelques granulations colorées, entourées d'un cercle mince. Les contours cellulaires sont souvent peu distincts et les leucocytes, ainsi que les hématies, mêlés à un exsudat granuleux encombrent fréquemment la lumière tubulaire. La même infiltration embryonnaire se retrouve dans l'intervalle des tubes de Henle ou même des tubes droits où les épithéliums présentent également des indices d'une réaction irritative. Ces divers foyers sont d'étendue variable, quelques-uns sont limités à quelques tubes ; d'autres envahissent de larges espaces. Les vaisseaux ne sont pas malades. Pas d'endopériartérite, ni de fibrose, mais cependant quelques artérioles glomérulaires présentent un peu d'hyperplasie de la tunique musculaire.

---

(1) Communiquée par M. Charrin.

EXPÉRIENCE XXVII

Cobaye de 350 grammes. En expérience du 5 février au 5 juin. A reçu 42 centimètres cubes de toxine pyocyanique. N'a présenté aucun symptôme important d'intoxication. Légère quantité d'albumine dans les urines d'une façon intermittente. Œdème des pattes postérieures dans les derniers jours.

Autopsie. — Reins petits, d'aspect normal. Foie petit rétracté. Vésicule normale. Vessie vide. Poumons et cœur normaux.

EXAMEN HISTOLOGIQUE

Foie. — Surcharge graisseuse généralisée des cellules hépatiques. Celles de la périphérie du lobule contiennent des granulations plus grosses que celles du centre qui ne présentent qu'une fine émulsion de graisse. A un fort grossissement on peut constater que les gouttelettes graisseuses occupent plus particulièrement la partie de la cellule en contact avec les capillaires, mais l'endothélium de ceux-ci ne paraît jamais renfermer lui-même de la graisse. Ces cellules sont très malades, elles sont petites, leur protoplasme se colore mal ainsi que le noyau. Les travées sont disposées irrégulièrement et déformées par les capillaires congestionnés.

Les espaces portes ne sont pas très altérés, contrairement aux autres cas analogues déjà décrits et ralatifs à une intoxication aussi longue que celle-ci (4 mois). Il n'existe en effet ici ni angiocholite, ni prolifération embryonnaire des zones porto-biliaires.

Reins. — Lésions des tubes contournés et des anses ascendantes, mais à des degrés divers. Désintégration protoplasmique et dégénérescence graisseuse plus ou moins marquée. Augmentation de volume de l'épithélium des anses descendantes qui est toujours bien coloré. Exsudat granuleux et cylindres dans quelques tubes collecteurs. L'altération la plus importante porte sur les tubes. Toutefois, quelques glomérules ont leurs artérioles afférentes remarquablement épaissies et sont eux-mêmes malades. Leur capsule est entourée de tissu fibreux ; le glomérule, envahi par des cellules rondes et des fibrilles conjonctives, est accolé à la capsule sans que la soudure soit toutefois complète. Les cellules du bouquet glomérulaire sont volumineuses. Il n'existe en somme qu'une ébauche de transformation fibreuse du glomérule. Le tissu interstitiel est normal, ainsi que les gros vaisseaux.

EXPÉRIENCE XXVIII

Lapin de 3,100 grammes, en expérience depuis le 17 janvier, a reçu jusqu'au 25 mai 73 centimètres cubes de toxine pyocyanique. Sacrifié le 25 mai, très amaigri, ne pesait plus que 2,520 grammes. Reins gros, peu colorés, pèsent 9gr,50 le gauche, 9gr,8 le droit. Foie de consistance ferme, sans lésions apparentes. Cœur gros. Les autres viscères sont normaux.

EXAMEN HISTOLOGIQUE

Foie. — Lésions inflammatoires très accusées des espaces portes, mais surtout marquées autour des conduits biliaires Prolifération leucocytaire envahissant tout l'espace et pénétrant dans les fissures interlobulaires. Mais, à côté de ces altérations, indices d'un processus aigu en évolution, on constate sur un certain nombre d'espaces une sclérose assez étendue, sans éléments embryonnaires. Le tissu fibreux pousse des prolongements entre les fissures de Kiernan et réunit ainsi quelques espaces portes par de minces tractus. Il s'agit là, sans doute, d'un reliquat de poussées inflammatoires antérieures, car l'aspect de cette lésion est tout différent de celui de l'altération décrite plus haut. Ce fait tendrait à prouver que dans une intoxication chronique où l'agent pathogène pénètre dans le milieu intérieur d'une façon continue, il peut apparaître sur certains points des foyers inflammatoires qui ont une évolution plus ou moins longue, progressent plus ou moins, puis se cicatrisent en quelque sorte, tandis que de nouveaux se développent sur d'autres régions.

Les cellules sont mal colorées sans présenter toutefois de dégénérescences bien caractérisées ; elles sont petites, plutôt arrondies ou de forme irrégulière. Certaines sont très développées, surtout à la périphérie des lobules ; leur noyau et leur protoplasme fixent vivement le réactif. Il y a souvent deux noyaux dans les cellules. Les capillaires sont dilatés uniformément. Les veines sus-hépatiques sont normales.

Reins. — Même aspect que dans les autres cas, lésions disséminées ; mais ici le processus est plus aigu, et certains territoires sont absolument infiltrés par les cellules rondes qui se glissent dans les espaces intertubulaires. A ces cellules rondes s'ajoutent souvent des éléments jeunes du tissu conjonctif qui tend à s'organiser, ou bien des leucocytes polynucléaires ; elles forment alors des amas compacts,

envahissant les tubes, les glomérules, constituant en somme des espèces de petits phlegmons sans pus, ayant détruit le parenchyme rénal. Il est possible que le travail de réparation de ces foyers entraîne des rétractions cicatricielles et soit l'origine des déformations des organes dans les cirrhoses à une certaine période de leur évolution. Les tubes contournés ont, dans les régions ainsi enflammées, un épithélium plus ou moins malade, ou même complètement détruit comme dans les cas précédents, tandis que partout ailleurs il est assez bien conservé. Les lésions des artérioles sont également très accusées ; elles ont une paroi musculaire remarquablement épaisse, avec périartérite. La tunique interne est elle-même peu atteinte. Les glomérules ne présentent pas de proliférations cellulaires ou conjonctives, mais un peu d'artériolite de la base du bouquet glomérulaire, Les cellules épithéliales du glomérule sont tuméfiées et claires. La capsule est fréquemment entourée d'un cercle fibreux.

EXPÉRIENCE XXIX

Lapin de 3,170 grammes. A été inoculé du 17 janvier au 8 août avec 165 centimètres cubes en tout de toxine pyocyanique, tantôt dans les veines, tantôt sous la peau; a d'abord maigri : 3,150 grammes au mois de février, 3,020 le 28 mars, mais avait rengraissé et pesait le 4 juin 3 190 grammes. Meurt le 9 août, après une injection plus forte de 10 centimètres cubes dans les veines. Jamais on n'avait constaté d'albumine dans les urines les premiers mois. L'examen n'avait pu être fait pendant les dernières semaines.

Autopsie. — Estomac très dilaté. Reins 11 et 12 grammes, mous, décolorés. Vessie vide. Foie volumineux, congestionné, poids 110 grammes. Vésicule biliaire normale. Cœur gros, dilaté, sans hypertrophie. Congestion pulmonaire.

EXAMEN HISTOLOGIQUE

Reins. — Glomérules congestionnés, volumineux, contiennent des cellules et des fibres conjonctives formant des petites plaques de tissu conjonctif plus ou moins développées entre les anses. Epithélium conservé; adhérence du glomérule par places à la capsule qui bourgeonne, s'épaissit et se soude à lui. Mais il n'y a que rarement symphyse complète. Beaucoup de glomérules sont simplement congestionnés. Les artérioles et les artères présentent toujours un cer-

tain degré d'hypertrophie de leurs parois : périartérite et hyperplasie musculaire sans endartérite notable. Dans l'intervalle des tubes, surtout au voisinage des glomérules, il existe une prolifération des éléments conjonctifs jeunes mêlés à des leucocytes. Pas de fibrose constituée en plaques.

Altérations épithéliales toujours très prononcées, portant particulièrement sur les tubes contournés et les anses ascendantes qui présentent presque partout des dégénérescences cellulaires très avancées. Les anses descendantes et les tubes droits offrent eux-mêmes des signes d'une inflammation assez marquée (cellules volumineuses très colorées, proliférées et desquamées). Congestion des capillaires très accusée dans la région médullaire. Globules rouges, exsudat dans la cavité des tubes.

Foie. — Cirrhose des espaces portes formée de tissu fibreux et d'éléments embryonnaires. Epaississement du tissu conjonctif autour des conduits biliaires et des artérioles, moins marqué autour des veines. Envahissement des fissures de Kiernan; certains lobules sont complètements circonscrits par le tissu néoformé.

Les travées lobulaires ont conservé leur disposition, mais les cellules sont volumineuses et plus ou moins modifiées. Il n'est pas rare d'y trouver des figures karyokinétiques. On observe aussi fréquemment parmi elles des éléments contenant des granulations pigmentaires, surtout à la périphérie du lobule. Pas de dégénérescence graisseuse, les contours cellulaires sont nets, la forme des cellules n'est pas modifiée. Les capillaires sont souvent distendus; ils contiennent des leucocytes à leur intérieur ou exsudés entre les cellules.

EXPÉRIENCE XXX

Lapin de 3,150 grammes. A eu, au début, quatre ou cinq fois, des applications de pointes de feu sur la région dorso-lombaire. On lui injecte, du 20 février au 18 juillet, 141 centimètres cubes de toxine pyocyanique à la dose de 3 à 6 centimètres cubes. Pas d'albumine dans l'urine analysée à plusieurs reprises. Avait augmenté de poids car, le 2 juin, il pesait 3,180 grammes. Depuis trois semaines, il maigrit peu à peu et devient absolument cachectique. Ne mange plus. Le 12 juillet, il avait beaucoup d'albumine et un peu d'urobiline. Léger œdème des pattes postérieures. Meurt le 23 juillet.

Autopsie. — Reins gros, blanchâtres, absolument décolorés par places ; poids 9gr,50. Foie petit ; consistance ferme. Bile claire, légè-

rement rosée. Cœur : hypertrophie ventriculaire gauche. Vessie vide. Léger degré de congestion pulmonaire.

EXAMEN HISTOLOGIQUE

Foie. — Sclérose limitée aux espaces portes, formée d'un tissu fibreux, adulte, — semé à la périphérie de la zone fibreuse de cellules rondes ou allongées. Les conduits biliaires sont le siège d'une prolifération épithéliale accentuée ; leur paroi est épaissie, remplie de cellules embryonnaires, leur cavité contient un exsudat foncé. Quelques néo-canalicules sont disséminés çà et là dans le tissu conjonctif. Les vaisseaux sont peu altérés. Les artères ne se distinguent pas en général. Rarement, les espaces portes sont réunis par des bandes fibreuses. La lésion ne s'étend guère en dehors des zones porto-biliaires.

La disposition lobulaire est conservée. Les travées sont amincies au centre du lobule. Les capillaires sont dilatés, remplis de globules rouges et de leucocytes, assez abondants aussi autour des cellules. Celles-ci sont petites, un peu déformées ; toutefois, leur protoplasma se colore assez bien, ainsi que le noyau. Parfois, au voisinage des espaces portes, on distingue entre les cellules des blocs arrondis un peu plus gros que ces dernières et formés d'une substance réfringente parfois un peu granuleuse, à peine teintée en rose brunâtre par le carmin et dont nous ignorons la nature ; ils occupent la même situation que les concrétions biliaires que l'on rencontre aussi quelquefois sur les coupes.

Enfin, sur les coupes du rein comme sur celles du foie, nous avons décelé nettement la présence de la matière amyloïde (Pl. II et III). Cette substance se montre dans le rein surtout au nivean des glomérules et apparaît, en général, sur la paroi de cinq ou six anses capillaires. On la rencontre encore, mais plus rarement, sur quelques vaisseaux de la substance médullaire.

Dans le foie, elle se voit à la périphérie des lobules, sur quelques-uns des vaisseaux qui pénètrent entre les travées, mais elle est bien moins abondante que dans le rein. Les artères des espaces portes présentent aussi quelquefois de la matière amyloïde.

Rein. — Fibrose des glomérules assez prononcée. Certains sont complètement adhérents à la capsule et forment de petits blocs scléreux vivement colorés, semés de noyaux. Les capillaires, en général, se distinguent mal. Les parois des artérioles sont épaissies.

Les épithéliums des tubes contournés et des anses ascendantes sont atteints à des degrés divers de dégénérescence trouble, granu-

leuse ; les contours des cellules ne se voient plus ; elles se confondent en partie avec des détritus granuleux qui remplissent la cavité. Les noyaux sont eux-mêmes très clairsemés, plus ou moins colorés. L'épithélium des anses descendantes est gros, fortement coloré. Les cellules sont irrégulières, souvent tassées dans les tubes ou desquamées. L'épithélium des tubes collecteurs est également malade, mais un caractère remarquable ici, comme dans d'autres cas déjà signalés, c'est la différence dans l'intensité des lésions suivant les points considérés. Dans certaines parties du rein, les divers éléments sont sains à peu près complètement ; ailleurs ils sont absolument détruits. Enfin, tous les intermédiaires se rencontrent suivant les régions entre ces extrêmes. De même, un fait assez important à relever, c'est la localisation irrégulière des néo-formations conjonctives. Çà et là, en effet, on trouve sur les coupes de petites zones où le tissu, plus ou moins développé, entoure un certain nombre de tubes, leur forme un anneau sans les étouffer sous une prolifération trop active. Mais ces foyers de sclérose jeune sont très limités et disséminés dans la substance corticale ; au contraire, dans la zone intermédiaire et dans la partie supérieure de la substance médullaire, ils sont presque la règle ; tous les tubes sont entourés d'une gaine conjonctive plus ou moins épaisse, semée de cellules rondes ou allongées. Les vaisseaux sont modérément dilatés et semblent peu participer à cette hyperplasie conjonctive ; mais leur tunique musculaire est sensiblement épaissie.

EXPÉRIENCE XXXI

Lapin ayant reçu 2 centimètres cubes de culture récente de bacille pyocyanique dans la veine de l'oreille, mort le lendemain.

Reins congestionnés et gros. Foie normal. Urine de la vessie albumineuse, contenant du bacille pyocyanique.

EXAMEN HISTOLOGIQUE

Foie. — Cellules rondes en petite quantité dans les espaces portes. Congestion énorme des capillaires lobulaires. Cellules mal colorées ainsi que les noyaux. Nombreuses gouttelettes graisseuses dans le protoplasma. Quelques foyers hémorragiques en plein parenchyme.

Reins. — Congestion intense des glomérules avec leucocytose très abondante. Congestion également marquée des capillaires intertubulaires. Cellules épithéliales du bouquet glomérulaire et de la cap-

sule tuméfiées. Léger exsudat granuleux et leucocytes dans la cavité. Les tubes contournés et les anses ascendantes ont un épithélium très malade, pâle, incolore, avec des noyaux décolorés ou à peine teintés ; les contours cellulaires sont indistincts. Ces cellules sont basses, déchiquetées, mêlées à des leucocytes qui sont très abondants dans le tissu interstitiel, se répandent dans les cavités des tubes. Ceux-ci sont parfois isolés, noyés dans les foyers d'hémorragie interstitielles ou contiennent des globules rouges nombreux.

Les autres tubes sont atteints de lésions inflammatoires semblables.

CHAPITRE IV

INTOXICATION COLI-BACILLAIRE

Les toxines du coli-bacille sont encore bien peu connues. Non seulement leur composition chimique n'est pas encore déterminée, mais leur action générale est encore à l'étude. Pour obtenir les produits solubles sécrétés par le microbe on peut employer soit le procédé de filtration des cultures, soit la stérilisation de celles-ci et la macération.

La plupart des observateurs qui ont employé le premier procédé pensent que les produits sont déjà élaborés dans les cultures au bout de quarante-huit heures et que leur toxicité ne varie guère pendant un mois; elle s'atténuerait peu à peu ensuite. D'autres expérimentateurs pensant, avec Cantani, Büchner, qu'un grand nombre de corps protéiques restent dans les cadavres microbiens, font macérer les cultures stérilisées pendant un certain temps, puis se servent des liquides filtrés ou décantés. Comme Sanarelli avec le bacille typhique, Césaris-Demel et Orlandi ont obtenu par ce procédé, avec le bactérium-coli, des substances protéiques solubles, toxiques et immunisantes.

Gilbert (1) en inoculant des cobayes avec les cultures de coli-bacille filtrées a déterminé une intoxication mortelle, évoluant en trois phases toujours semblables. Roger (2) a décrit les phénomènes de l'intoxication coli-bacillaire rapide chez les grenouilles. Boix (3) injectant le filtrat de culture de quarante-huit heures ou de plusieurs jours a déterminé la mort des lapins avec une dose

---

(1) Gilbert. *Société de Biologie*, 25 février 1893.

(2) Roger. *Société de Biologie*, 6 mai 1893.

(3) Boix. *Société de Biologie*, 8 juin 1895.

minima de 4 centimètres cubes dans les veines. — Dans ses expériences, quelle qu'ait été la dose, les animaux maigrissaient et mouraient 17 jours à 2 mois après l'inoculation. Dans tous les cas la mort se produisait toujours avec une hypothermie très accentuée, soit que les animaux eussent été inoculés avec le bacille, soit qu'ils eussent été intoxiqués par les produits filtrés ou avec leurs extraits éthérés ou alcooliques.

Enfin le même auteur a poursuivi des expériences pour déterminer le rôle de ces toxines de coli-bacille sur le foie. Il a administré tout d'abord à des lapins, par la voie digestive, les produits de filtration de cultures âgées de huit jours ou d'un mois, ces dernières étant moins actives.

Dans ses deux expériences l'animal avait absorbé un demi-centimètre cube de coli-toxine pendant un mois et six jours. Le foie présentait un peu d'angiocholite, une légère prolifération embryonnaire dans les espaces portes, des altérations cellulaires analogues à celles des foies appartenant à des animaux ayant pris de la culture vivante (dégénérescence granuleuse, désorganisation des travées, etc.). Les capillaires étaient dilatés.

Une autre expérience, dans laquelle l'intoxication fut commencée par la voie veineuse et continuée par la voie digestive, donna des résultats très analogues : très légère angiocholite, peu de prolifération embryonnaire des espaces portes, congestion moyenne, altérations cellulaires de même nature que dans les expériences précédentes. Les reins présentaient une tuméfaction trouble de tous les épithéliums et une capillarité très prononcée.

D'autres faits sont relatifs à des intoxications mixtes par l'alcool et la coli-toxine; les lésions ont été dans ces cas beaucoup plus prononcées : prolifération embryonnaire très marquée des espaces portes, avec anneaux scléreux adultes sur quelques-uns, aussi veineuse que biliaire, altérations cellulaires intenses, congestion et hémorragies intra-parenchymateuses.

Dans ces expériences les lésions hépatiques sont en somme peu accentuées ; ce ne sont pas elles qui ont pu déterminer la mort des animaux : d'ailleurs la faible quantité de liquide toxique absorbé explique le peu d'intensité des lésions. Il semble même que les

phénomènes d'intoxication auraient dû, à pareille dose, être tout à fait nuls, car les produits du coli-bacille sont peu actifs sous un faible volume : Sanarelli, expérimentant avec le bacille typhique, très voisin du coli-bacille, n'a pu obtenir une toxine tuant l'animal en vingt-quatre heures qu'à la dose de 1 centimètre cube par 100 grammes.

M. Gilbert dans ses expériences d'intoxicatiou rapide a dû injecter des quantités très élevées de bouillon filtré, 37 à 94 centimètres cube par kilogramme.

M. Boix faisait absorber la colitoxine par la voie gastro-intestinale et à faibles doses; or nous savons que les toxines les plus actives (diphtérie, tétanos) sont à peu près inoffensives, introduites par la voie digestive, même à des doses élevées.

Il est nécessaire, pour que l'intoxication se produise que la muqueuse soit altérée ; mais dans ce cas il existe une porte d'entrée aussi aux infections intestinales et les résultats expérimentaux deviennent douteux.

Pour ces raisons et bien que les intoxications coli-bacillaires soient le plus souvent d'origine intestinale, nous avons préféré introduire les toxines par la voie veineuse ou sous-cutanée.

EXPÉRIENCES PERSONNELLES

Nos expériences ont porté sur 6 cas : comme nous le disons plus haut, nous avons employé des cultures de coli-bacille typique et de bacille de la psittacose. Bien que ce dernier ne réponde pas absolument au type du bactérium coli, il peut être rapproché, pour la plupart de ses caractères, du groupe des para-coli-bacilles. M. Nocard a montré, en effet, que le micro-organisme de la psittacose était un bacille court, mobile, décoloré au Gram, cultivant sur les milieux ordinaires, mais ne faisant pas fermenter la lactose et ne coagulant pas le lait. C'est un échantillon de cette bactérie extrêmement virulente, provenant du laboratoire de M. Gilbert qui nous a servi pour quelques expériences. Tous nos cas sont relatifs à des intoxications d'une durée de quarante à soixante-dix jours environ.

1° Foie.

Dans la plupart des cas, les espaces portes contiennent un grand nombre de cellules rondes en même temps que le tissu conjonctif prolifère et entoure les organes, qui sont situés dans ces espaces, d'anneaux fibreux assez denses. Souvent on constate nettement les deux stades d'évolution du tissu conjonctif que nous avons déjà décrit ailleurs : fibrose dans les parties centrales de l'espace porte et prolifération embryonnaire à la périphérie. La néoplasie gagne peu à peu et tend à envahir les lobules voisins. En effet, les cellules jeunes s'infiltrent entre les travées et les capillaires et isolent ou font disparaître les cellules hépatiques.

Rarement la néoplasie se prolonge dans les fissures de Kiernan pour circonscrire les lobules. Il s'agit plutôt d'une cirrhose en îlots que d'une sclérose annulaire. Dans ce tissu néoformé les conduits biliaires présentent quelquefois de l'angiocholite, ils sont manifestement entourés par la prolifération conjonctive d'une façon plus accusée que les autres organes. Dans quelques cas, toutefois, les veines portes étaient aussi atteintes de périphlébite.

Enfin fréquemment il existe dans ces espaces des néocanalicules en continuité ou non avec des travées hépatiques. Les lobules ont conservé leur disposition normale, les travées sont régulièrement disposées ; mais dans quelques cas, surtout à la périphérie, les cellules embryonnaires viennent déformer les trabécules et bouleverser l'agencement des cellules. Au centre des lobules, il nous a paru quelquefois que les cellules étaient tassées, atrophiées par le développement des capillaires dilatés ; les travées apparaissaient amincies, tortueuses (Exp. XXXIV) ou fragmentées en petits amas cellulaires entre les capillaires congestionnés et enflammés (Exp. XXXVII).

Les modifications des cellules sont très variables. Dans un cas la dégénérescence graisseuse était très prononcée, à l'exclusion de toute autre lésion hépatique (intoxication de six semaines, Exp. XXXVI). Le plus souvent les altérations constatées sont : l'aspect granuleux, l'état vacuolaire du protoplasma plus ou

moins accentué ; la coloration uniforme de la cellule sans élection marquée des colorants pour le protoplasma et pour le noyau; une fois l'hypertrophie des cellules et la multiplication nucléaire était assez nette. Enfin, dans un cas nous avons constaté des foyers de nécrose hyaline, disséminés en plein parenchyme et bien circonscrits : les cellules étaient tuméfiées, leurs contours bien dessinés ; mais le protoplasma restait incolore, transparent ; le noyau seul était légèrement teinté. Sur la limite de ces foyers quelques cellules offraient des états intermédiaires entre cette dégénérescence et l'état sain.

En général, les artères sont peu malades, à peine note-t-on un léger épaisissement de leur paroi. Dans un cas l'artérite était toutefois bien accusée : les artérioles des espaces avaient une tunique interne, épaissie, semée de noyaux faisant des saillies irrégulières dans la lumière des vaisseaux ; la tunique moyenne était légèremens hyperplasiée. En même temps les capillaires intralobulaires étaient dilatés et déformaient les travées, surtout au centre des lobules.

En somme les lésions dans cette intoxication sont surtout prononcées dans les espaces portes qui offrent une sclérose en évolution, encore peu développée. Cette sclérose est surtout marquée au voisinage des conduits biliaires, s'accompagne de la formation de néocanalicules, tend à envahir les lobules sans les entourer.

2° Reins

Les reins sont toujours malades. Dans presque tous les cas, nous avons noté, pendant la vie, la présence de l'albumine dans les urines.

Les glomérules sont gros, congestionnés, les anses capillaires dilatées laissent passer des leucocytes qui remplissent les intervalles laissés par les vaisseaux. Les cellules du glomérule sont tuméfiées et desquamées en partie.

Un exsudat granuleux se voit souvent dans la cavité capsulaire dont les cellules sont ordinairement conservées. Dans un cas (Exp. XXXIV) certains glomérules avaient subi une nécrose à peu

près complète, comme si l'artériole avait été thrombosée. En même temps la capsule était entourée d'une grande quantité de leucocytes ou de fibrilles conjectives dont on voyait aussi quelques uns dans les glomérules. Il s'agissait donc d'une transformation fibreuse au début de certains appareils glomérulaires. Ce cas était d'ailleurs remarquable par les lésions très prononcées des artères. La même altération, un peu plus accentuée se retrouvait dans l'expérience XXXVI où certains glomérules offraient une symphyse à peu près complète.

Les épithéliums des tubes contournés et des anses larges de Henle sont toujours atteints. Ils sont tuméfiés, troubles, remplissant complètement la cavité tubulaire, ou bien en voie de destruction ; le protoplasma devient granuleux, se colore mal, ainsi que les noyaux ; les contours cellulaires sont indistincts. Enfin, le contenu de la cellule est évacué dans la cavité du tube formant une sorte de poussière, rarement des boules. Dans certains cas le protoplasma contient de petits vacuoles et s'effrite peu à peu, de sorte que l'épithélium des tubes plus ou moins abrasé n'est plus représenté que par une mince bande protoplasmique semée de rares noyaux. Dans deux cas (Expér. XXXV et XXXVI) il y avait en même temps une dégénérescence graisseuse notable des épithéliums.

Toutes ces lésions cellulaires sont en somme assez banales, elles sont à la fois l'expression d'un processus inflammatoire et dégénératif, presque toujours associés, sans prédominance nette d'aucune lésion.

Retenons donc seulement l'existence constante des altérations des tubes sécréteurs. Les autres tubes sont plus ou moins enflammés, quelquefois paraissent normaux ; ils contiennent des détritus cellulaires provenant des régions malades situés en amont ou même des cylindres.

Le tissu interstitiel est presque toujours envahi par des cellules rondes qui entourent les tubes sous forme d'amas étendus. Ces éléments embryonnaires sont plus abondants en général autour des glomérules et des artérioles. Nulle part on ne trouve une fibrose véritable. Les artérioles offrent souvent un certain degré d'endartérite ; la tunique musculaire paraît hyperplasiée ; enfin, sur

les vaisseaux glomérulaires, il n'est pas rare de constater un véritable manchon leucocytaire au niveau du pédicule du glomérule.

Les lésions rénales se résument assez facilement, il s'agit dans tous les cas de glomérulo-néphrite. Les glomérules et les tubes sont toujours malades. Les premiers paraissent évoluer dans les cas d'une plus longue durée vers la transformation fibreuse. Les seconds offrent des altérations inflammatoires et dégénératives de moyenne intensité. Le tissu interstitiel est atteint, mais à un faible degré.

Du côté du foie comme du côté du rein, les altérations sont constantes, mais comme l'intoxication a été toujours de peu de durée les lésions sont moins profondes que dans les expériences avec les toxines diphtérique et pyocyanique.

Quoi qu'il en soit, les désordres produits par les seules toxines de Bactérium Coli dans le foie et dans le rein sont très analogues à ceux qui sont déterminés par l'infection Coli-bacillaire. Nous rapportons un cas de septicémie à évolution lente (16 jours) due à ce microbe et dans lequel les lésions, quoiqu'à un degré un peu plus aigu, ne sont guères différentes de celles que causent les toxines.

Dans le foie nous relevons seulement une leucocytose plus accentuée, déterminant même de véritables foyers d'hépatite embryonnaire ou des nodules infectieux, et des hémorragies intra-parenchymateuses. Cette acuité plus grande du processus pathologique s'explique aisément par le degré différent de toxicité des produits élaborés par les microbes dans l'organisme ou dans les cultures.

EXPÉRIENCE XXXII

Lapin de 1.530 grammes. En expérience depuis le 29 juin. A été inoculé avec une culture chauffée de coli-bacille de la psittacose, (56 centimètres cubes dans les veines d'abord, puis sous la peau). Amaigrissement progressif. Meurt le 9 août. Foie brun foncé, 70 grammes. Vésicule saine. Reins petits, sans lésions appparentes 5 et 6 grammes. Capsules surrénales peu développées. Cœur normal. Congestion pulmonaire.

EXAMEN HISTOLOGIQUE

Foie. — Prolifération leucocytaire plus ou moins abondante dans les espaces portes ; léger degré de fibrose, mais le processus inflammatoire est surtout accusé autour des conduits biliaires, presque nul au contraire autour des veines. Les cellules rondes s'enfoncent entre les travées des lobules voisins dont les cellules sont souvent atrophiées et masquées par ces éléments embryonnaires.

Dans les espaces portes on trouve quelques néo-canalicules.

La néoformation ne dépasse pas les espaces portes et n'isole pas les lobules.

Les cellules hépatiques sont en général normales. Quelques-unes toutefois, surtout vers le centre des lobules, se colorent moins bien et offrent un aspect finement vacuolaire. Pas de dégénérescence graisseuse. Veines sus-hépatiques normales. Capillaires intercellulaires dilatés.

Reins. — Glomérules un peu congestionnés. Cellules rondes entre les anses en assez grand nombre. Cellules du bouquet glomérulaire gonflées et desquamées en partie. Exsudat granuleux dans la cavité capsulaire. Les cellules de celles-ci sont en général conservées.

Tous les tubes sont altérés à des degrés divers et surtout les anses ascendantes et les tubes contournés. L'épithélium uniformément tuméfié et trouble remplit presque complètement la cavité. Les contours cellulaires sont indistincts ; le protoplasma se colore d'une façon uniforme, ou prend par places un aspect vitreux. Les noyaux sont assez bien colorés mais irrégulièrement dispersés. Dans certains tubes on ne trouve plus qu'une sorte de poussière faiblement colorée où sont disséminés des noyaux et des leucocytes.

Les tubes descendants ont un épithélium un peu gros dont les cellules prolifèrent et se tassent irrégulièrement dans la cavité qui contient également souvent un exsudat formé de débris protoplasmiques. Les tubes droits sont moins altérés. Les vaisseaux sont normaux. Il n'existe pas de lésions interstitielles; on note seulement un certain nombre de leucocytes dispersés entre les tubes, sans traces de processus fibreux.

EXPÉRIENCE XXXIII

Lapin de 805 grammes. Inoculé avec la toxine filtrée de colibacille typique.

Cet animal a reçu 60 centimètres cubes du 19 avril au 28 mai, à la dose de 3 à 6 centimètres cubes par inoculation.

Amaigrissement progressif. Pas de paralysie. Meurt dans un état de cachexie avancée. Léger louche d'albumine dans les urines. Cellules et globules rouges. Sels très abondants.

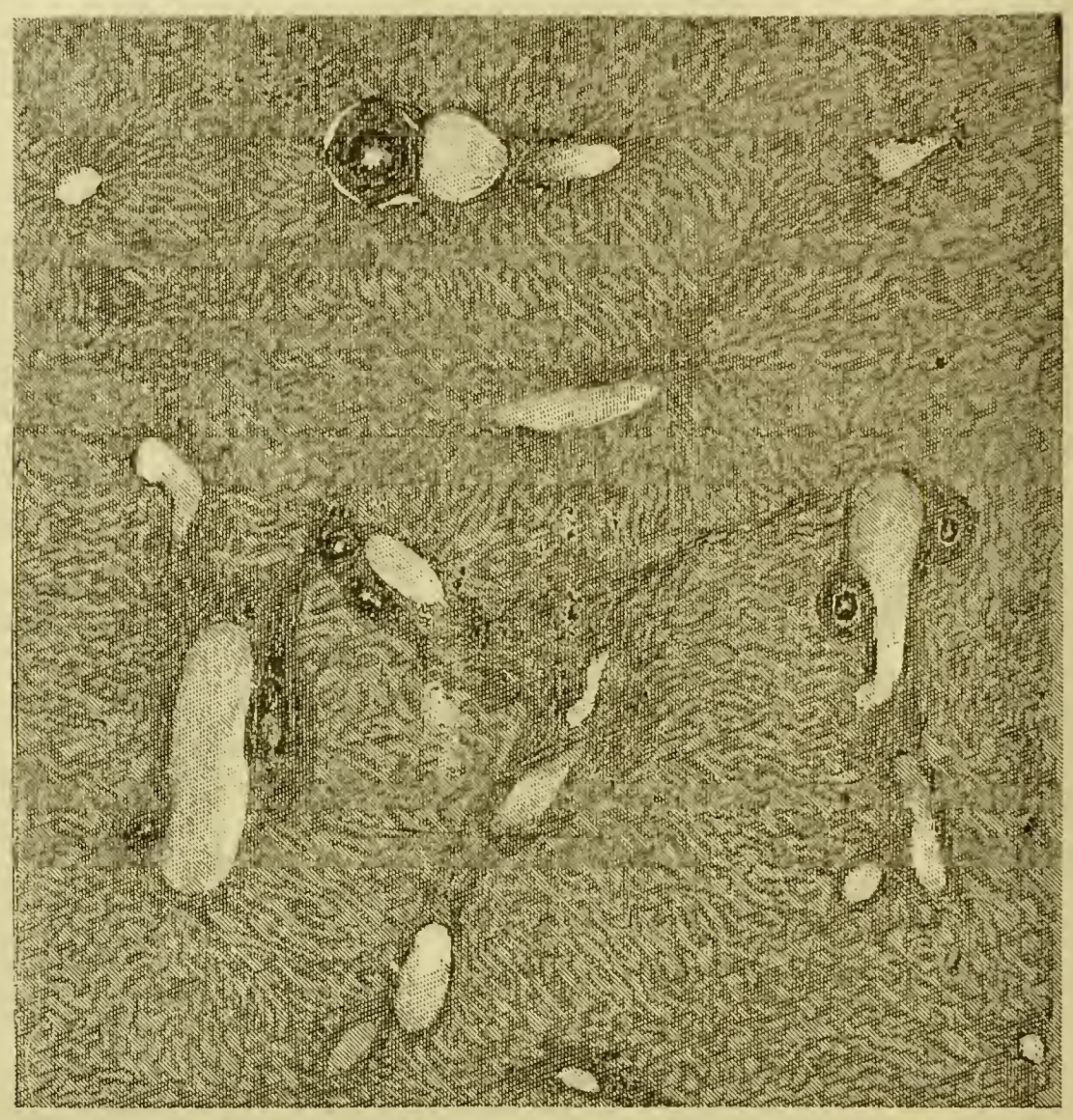

Fig. 11. — Intoxication coli-bacillaire. (Cobaye.) Exp. XXXIII (oc. 1, obj. 3). Cirrhose au début des espaces portes.— Anneaux fibreux autour des conduits biliaires.

Autopsie. — Foie brun noirâtre, volume moyen.

Reins, gros, congestionnés, pesant 4gr,50 et 4gr,70. Capsules surrénales petites. Congestion pulmonaire intense. Rate petite. Cœur gros.

EXAMEN HISTOLOGIQUE

Foie. — Sclérose au début des espaces portes se composant de deux éléments ; tissu fibreux constitué, bien développé, vivement coloré, et cellules rondes proliférées au milieu ou sur les limites des parties scléreuses. La lésion est surtout localisée d'abord autour des

conduits biliaires comme on peut le constater aisément dans les espaces où elle se montre au début. Mais ensuite tout en restant nettement prédominante autour du système des voies biliaires elle envahit toute la zone porte. Les fibrilles et les cellules s'engagent même entre les travées et les écartent ; elles ont peu de tendance à s'enfoncer dans les fissures de Kiernan, et l'on voit rarement deux espaces réunis par le tissu néoformé. La cirrhose se développe donc plutôt sous forme d'îlots que sous forme d'anneaux. Les veines portes sont épaissies et souvent entourées d'un cercle fibreux très distinct. L'épithélium des conduits biliaires est proliféré, souvent desquamé et mêlé à une sécrétion catarrhale abondante qui remplit la lumière de ces canaux.

Les cellules hépatiques sont normales : la disposition des travées n'est pas modifiée, sauf dans les parties envahies par la cirrhose. Notons, toutefois, un certain nombre de foyers de nécrose au milieu des lobules sur le type de la dégénérescence vitreuse et très analogues à ceux que produit dans le foie la ligature du cholédoque (cellules tuméfiées à contours assez nettement dessinés, protoplasma incolore, transparent, noyau coloré) et sur la limite de ces foyers quelques cellules offrant des degrés intermédiaires entre cette dégénérescence et l'état sain. En somme cirrhose en évolution caractérisée par la présence de tissu fibreux adulte et d'éléments embryonnaires envahissant le tissu hépatique à la périphérie des espaces malades.

Reins. — Glomérules : légère prolifération leucocytaire. Cellules épithéliales desquamées ; cellules de la capsule volumineuses ou desquamées ; exsudat granuleux sur la paroi. Dans les tubes contournés et les anses de Henle, cellules tuméfiées, troubles, à contours mal déterminés, mais non abrasés. Peu d'exsudat dans leur cavité.

En somme lésions peu marquées des tubes. Artérioles épaissies, entourées de leucocytes en petit nombre. Pas de sclérose interstitielle. Peu d'altération des tubes droits.

EXPÉRIENCE XXXIV

Cobaye de 490 grammes. — Inoculé sous la peau avec une culture filtrée de coli-bacille typique. A reçu du 16 avril au 3 juin 72 centimètres cubes. Il meurt le 8 juin et a présenté un amaigrissement lent. Le 23 mai, on constatait une paralysie de la patte postérieure gauche. Le 3 juin, les deux pattes étaient paralysées et raidies dans la demi-flexion. Les urines étaient très troubles, d'aspect laiteux,

contenant des cylindres granulo-graisseux et cireux une notable quantité d'albumine rétractile, de l'urobiline et des sels en abondance. (Effervescence par les acides).

Autopsie. — Le foie est brun noirâtre. La vésicule biliaire contient du sang, Reins : petits, très congestionnés. La muqueuse de l'estomac offre une teinte violacée ecchymotique par places. Les capsules

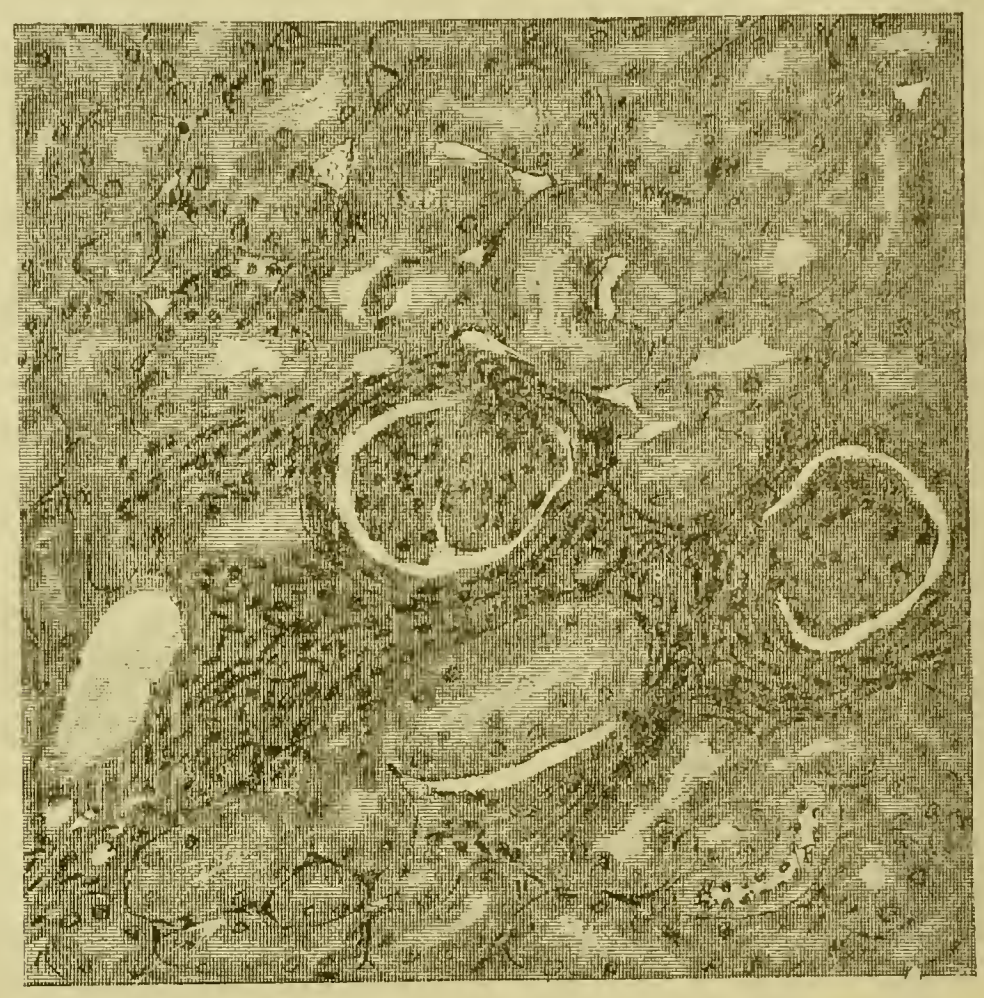

Fig. 12. — Intox.-coli-bacillaire. Cobaye (oc. 1, obj. 7). Exp. XXXIV. Plaques de sclérose disséminées.

surrénales sont tuméfiées ; congestion intense des poumons avec induration d'aspect pneumonique. Cœur très hypertrophié et dilaté en même temps

EXAMEN HISTOLOGIQUE

Foie. — Légère fibrose des espaces portes, et prolifération leucocytaire en général peu accentuée. Conduits biliaires et veines portes normaux, Le fait capital, c'est l'artérite intense qui est évidente dans tous les espaces où généralement les artérioles sont petites et peu visibles. Cette artérite est totale, mais elle porte surtout sur la

tunique interne et moyenne. La tunique interne est épaissie ; fait des saillies irrégulières dans la cavité, et contient une certaine quantité de cellules rondes. La tunique moyenne offre une hyperplasie notable de ses éléments musculaires.

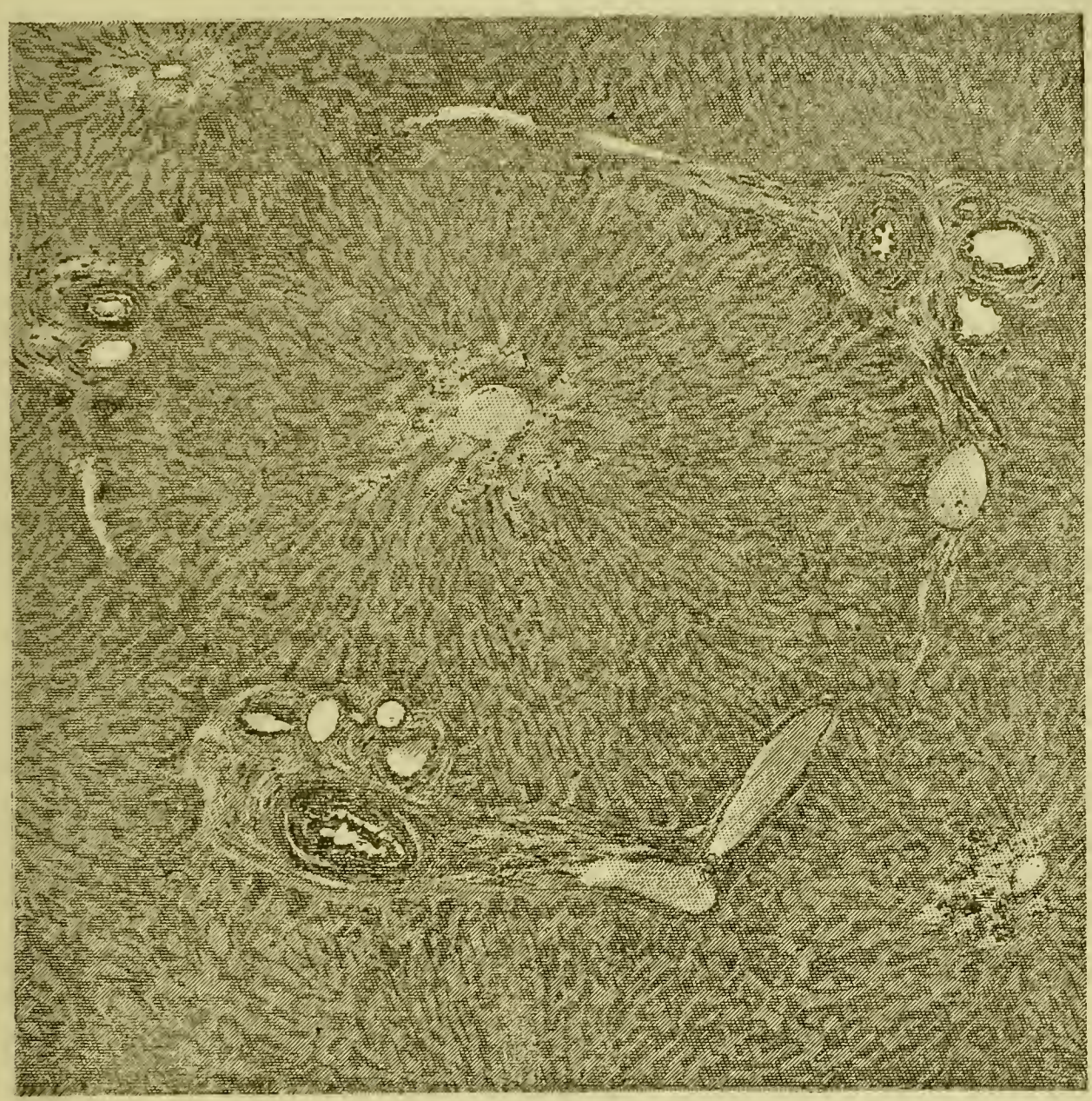

Fig. 13. — Intoxication coli-bacillaire. Cobaye (oc. 1, obj. 3). Exp. XXXIV. Fibrose des espaces portes. Artérite. Dégénérescence des cellules centro-lobulaires.

Dans les lobules, les capillaires dilatés, congestionnés autour de la veine sus-hépatique écartent les travées qui sont amincies, tortueuses, entrecoupées par les vaisseaux. A la périphérie la disposition des cellules est mieux conservée ; elles se colorent assez bien. Vers le centre au contraire elles sont petites déformées, souvent transparentes ou uniformément teintées, sans noyau colorable, et ont l'aspect de la nécrose de coagulation (v. fig. 13).

Reins. — Glomérules gros, remplis de cellules rondes, anses capillaires dilatés. Cellules épithéliales desquamées ou bien confondues avec l'exsudat épanché dans la cavité ou qui a reflué des tubes. Certains glomérules ont subi une nécrose à peu près complète, comme si l'artère avait été oblitérée. Autour de la capsule on trouve une grande quantité du leucocytes et par places elle est entourée d'un anneau fibreux, altération surtout fréquente dans les régions voisines de la capsule. Dans ces cas le glomérule contient aussi un peu de tissu conjonctif. Mais nous n'avons pas constaté de symphyse glomérulaire, ni de transformation fibreuse complète (v. fig. 12).

Autour des glomérules malades, les cellules rondes se répandent entre les tubes, et envahissent même ceux-ci. Les tubes contournés ont un épithélium gros, d'un aspect général trouble. Les cellules ne sont pas délimitées ; elles sont confondues avec les détritus granuleux contenus dans la cavité. Dans les anses ascendantes la lésion est encore plus accusée peut-être. Les cellules sont gonflées, à peu près incolores, vaguement granuleuses à la périphérie ou bien abrasées, leur protoplasma est réduit à une bande contenant des noyaux disséminés. Dans leur cavité comme dans celles des autres tubes, dont l'épithélium est peu atteint, on voit quelquefois des cylindres hyalins ou des détritus protoplasmiques finement granuleux.

Enfin le tissu interstitiel est rempli de cellules rondes le plus souvent groupées autour de certains tubes ou glomérules et surtout au voisinage des artérioles qui sont enveloppées d'un manchon d'éléments embryonnaires. Les gros vaisseaux ne sont pas atteints d'une façon appréciable.

EXPÉRIENCE XXXV

Lapin de 1.100 grammes. Inoculé avec la toxine de coli-bacille typique filtrée, à la dose de 3 centimètres cubes tous les deux jours, du 16 avril au 16 mai. Dix centimètres cubes du 16 mai au 10 juin, puis 3 centimètres cubes du 20 juin au 25. Il meurt le 27. Cet animal n'a pas varié de poids. Comme il s'agissait d'un sujet jeune, de quelques mois, le phénomène peut être considéré comme pathologique. Depuis la fin de mai, état cachectique. Albumine en grande quantité dans les urines qui sont foncées, brunâtres, riches en pigments biliaires. Pas de globules sanguins, quelques cylindres albumineux. Nombreux cristaux.

Autopsie. — Foie jaunâtre, mou. Reins, gros, tachetés par places de taches rouges violacées : ailleurs de coloration plutôt blanchâtre. Cœur assez gros. Poumons très congestionnés.

EXAMEN HISTOLOGIQUE

Foie. — Fibrose assez prononcée des espaces portes qui pousse des prolongements dans les fissures de Kiernan. Le tissu conjonctif est semé de cellules rondes. On trouve dans ces espaces des conduits biliaires un peu épaissis à cellules volumineuses. Pas de néo-canalicules. Les veines portes sont également entourées d'un cercle fibreux ainsi qu'un certain nombre de veines sus-hépatiques. Les cellules des lobules sont petites ; les travées sont légèrement atrophiées, mais leur disposition est normale ; pas de dégénérescence graisseuse ni hyaline.

Reins. — Glomérulo tubulite généralisée.

Glomérules volumineux remplis de cellules rondes. L'épithélium est tuméfié ou desquamé ; les anses capillaires paraissent souvent isolées et séparées les unes des autres. Les cellules de la capsule sont mieux conservées. Léger exsudat incolore dans la cavité. Les systèmes tubulaires sont très malades. Les tubes contournés ont un protoplasma remplissant à peu près toute la lumière et absolument incolore, mais rempli de fines granulations réfringentes, mêlées quelquefois à de petites gouttelettes graisseuses. Dans certains de ces tubes l'épithélium est détruit, ou ne contient qu'une bande homogène granuleuse sans noyaux appliquée sur la paroi tubulaire. Même aspect dans les anses larges de Henle, où l'épithélium est déchiqueté et abrasé plus ou moins dégénéré ou rempli de grosses boules saillantes dans la lumière. Les noyaux sont en général conservés. Les tubes descendants sont légèrement dilatés ; leur épithélium est gros, saillant dans la cavité ; très fréquemment desquamé et les cellules sont alors mêlées aux détritus protoplasmiques venus des tubes contournés.

L'épithélium des tubes collecteurs de la région médullaire est mieux conservé ; toutefois il offre aussi un aspect spécial ; les noyaux sont gros, vésiculeux et le protoplasma est éclairci autour du noyau.

Peu de réaction du tissu interstitiel où seulement se remarquent quelques leucocytes jamais groupés en amas, mais gagnant quelquefois la lumière des tubes.

Çà et là on trouve aussi des blocs d'une substance anhiste homogène, colorée en rose parle carmin qui paraît s'être épanchée dans l'intervalle des tubes qu'elle écarte et qui a l'aspect de la matière colloïde qui constitue certains cylindres.

En somme prédominance des lésions épithéliales qui sont à un degré très avancé. Pas de tendance à l'évolution fibreuse ni du côté des glomérules, ni dans les espaces intertubulaires.

EXPÉRIENCE XXXVI

Cobaye de 490 grammes. A reçu, du 23 juin au 10 août, 39 centimètres cubes de culture du coli-bacille de la psittacose, chauffée à 100° et macérée.

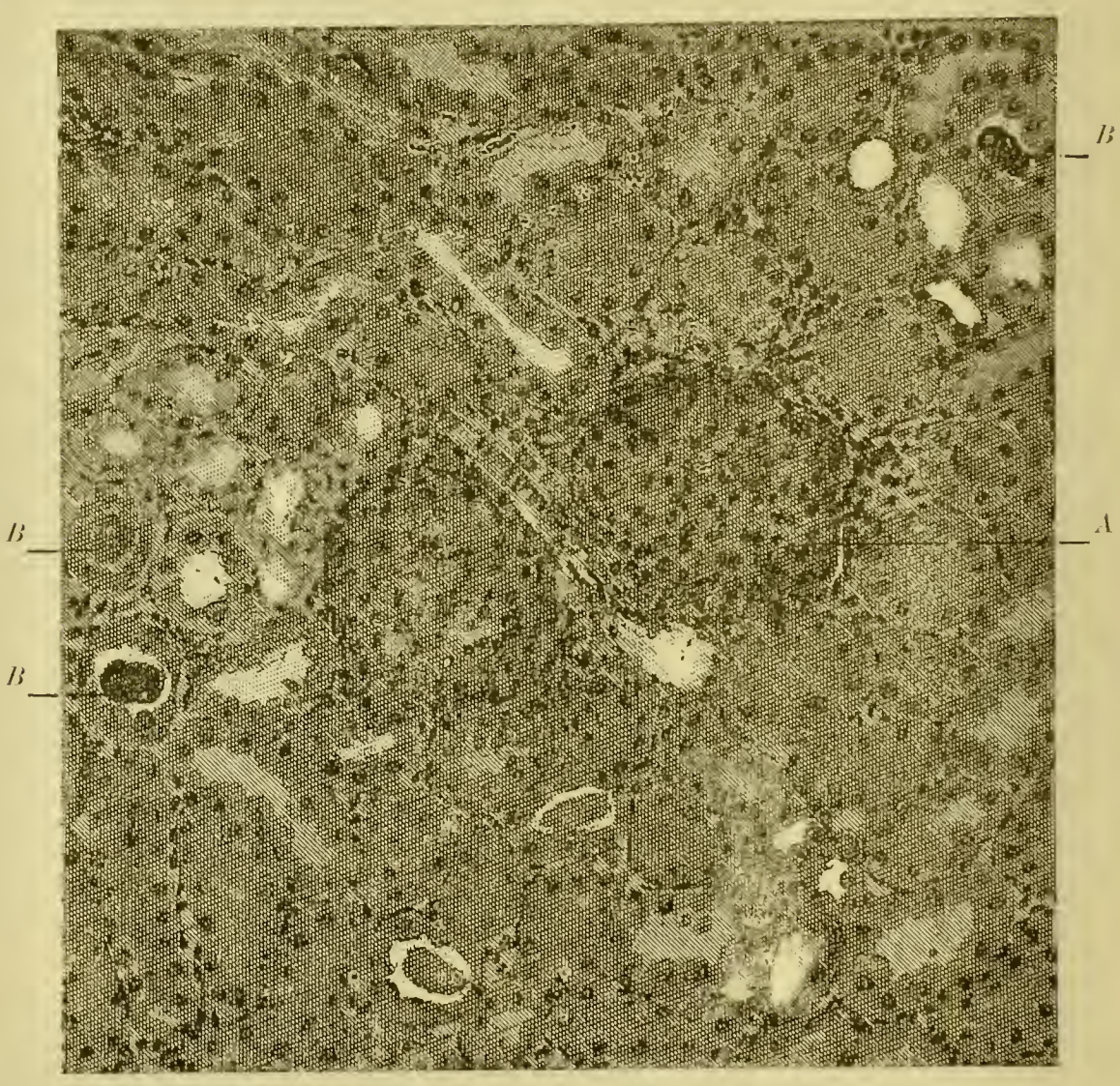

Fig. 14. — Intoxication coli-bacillaire. Exp. XXXVI (oc. 1, obj. 3).
A, Fibrose et symphyse des glomérules. *B*, Tubes altérés, cylindres colloïdes.

Autopsie. — Reins petits, 2 gr. 75, rougeâtres violacés. Foie 19 grammes, tissu consistant. Coloration foncée. Capsules surrénales grosses. Cœur et poumons normaux.

EXAMEN HISTOLOGIQUE

Foie. — Légère fibrose des espaces portes se propageant aux fissures de Kiernan. Pas d'angiocholite, ni de lésions des vaisseaux.

Dégénérescence graisseuse très accusée des cellules des lobules. Pas de congestion, ni de désorganisation des travées.

Reins. — Congestion des glomérules. Prolifération des cellules rondes dans le bouquet vasculaire et autour du pédicule surtout, ainsi qu'à la périphérie de la capsule. Symphyse à peu près complète de certains de ces glomérules. Chez quelques-uns la lésion est définitivement constituée par suite du bourgeonnement et de l'épaississement de la capsule et l'on note un début de transformation conjonctive.

Tubes contournés et anses montantes : cellules volumineuses, gonflées, remplissant toute la lumière du tube, mais uniformément colorées sans altération notable du protoplasma. Noyau fixant bien les réactifs. Dans quelques tubes on constate toutefois un certain degré de désintégration protoplasmique et des cylindres colloïdes : cellules déchiquetées contenant des vacuoles ou de grosses boules hyalines, ou bien aspect clair, hyalin du protoplasma. Mais cette lésion est rare. Les tubes droits sont bien conservés ; leur cavité contient très souvent des cylindres colloïdes. Les gros vaisseaux sont un peu épaissis, et l'on note un certain degré d'endopériartérite, fait d'autant plus remarquable qu'il s'agit d'un animal tout jeune.

Le tissu interstitiel contient des cellules rondes ou allongées, des fibres cellules en grande quantité autour des tubes, formant même de petits foyers disséminés çà et là. Les vaisseaux intertubulaires sont assez fortement congestionnés.

EXPÉRIENCE XXXVII

Cobaye de 510 grammes, dix-huit injections de 1 à 3 centimètres cubes du 16 avril au 26 juin, avec les toxines d'une culture de colibacille typique stérilisée par la filtration ou par la chaleur indifféremment. Mort le 28 juin.

A plusieurs reprises on a constaté la présence d'albumine et de cylindres.

Autopsie. — Reins gros, rougeâtres. Foie normal. Macroscopiquement, légère sérosité péritonéale. Congestion pulmonaire.

EXAMEN HISTOLOGIQUE

Foie. — Pas de lésions des espaces portes, léger épaississement des tuniques des artérioles. Dans le lobule, disposition trabéculaire assez bien conservée ; toutefois, les cellules sont modifiées dans leur

forme et leur constitution. Les cellules de la périphérie sont volumineuses et parfois présentent deux noyaux. Leur protoplasma généralement est trouble ; il se colore faiblement de même que le noyau. Celles de la partie centrale sont petites, de formes irrégulières, disséminées par petits amas entre les capillaires dilatés, elles sont difficilement colorées. Il n'y a pas de surcharge graisseuse. Les espaces inter-trabéculaires ne sont pas envahis par le tissu conjonctif et ne contiennent pas de leucocytes.

Reins. — Glomérules gros, remplis de cellules rondes ; cellules épithéliales du bouquet glomérulaire et de la capsule en général normales. Capsules un peu épaissies. Hyperplasie très accentuée des tuniques musculaires des artérioles glomérulaires. Les altérations portent principalement sur les tubes contournés et les anses ascendantes de Henle, dont les cellules présentent des degrés divers de désintégration protoplasmique (état trouble, vacuolaire ; boules, etc.) sans être jamais abrasées ou desquamées. Exsudat granuleux dans leur cavité ainsi que dans les autres systèmes de tubes dont l'épithélium est sur certains points mal coloré, un peu effrité, mais peu atteint d'une façon générale. Dégénérescence graisseuse de certains tubes assez marquée. Dans d'autres on trouve seulement çà et là quelques rares gouttelettes disséminées. Par places le tissu conjonctif interlobulaire est assez développé sans fibrose véritable.

EXPÉRIENCE XXXVIII

Lapin inoculé le 25 mars avec une culture en bouillon de coli-bacille faiblement virulent (1 centimètre cube dans la veine de l'oreille). Amaigrissement rapide les jours suivants, diarrhée. Reinoculé le 2 avril avec une nouvelle culture de coli-bacille. État cachectique, ne tient plus sur ses pattes, ne mange plus. Albumine dans les urines. Il meurt le 10 avril.

Autopsie. — Foie gros, peu coloré ; pèse 105 grammes. Cœur très dilaté, rempli de sang, poids 15 grammes. Reins gros, pâles, 10 grammes chacun. Pas d'autres lésions.

EXAMEN HISTOLOGIQUE

Reins. — Glomérules congestionnés, remplis de cellules rondes ; épithélium tuméfié, clair, à noyau saillant. Tubes contournés et anses de Henle très malades. Cellules abrasées, à peu près incolores,

granuleuses; noyaux diminués de nombre, peu colorés. Les limites des cellules ne se distinguent plus, leur bordure se confond avec l'exsudat granuleux qui remplit les cavités des tubes. Quelques boules hyalines, des leucocytes, rarement des cylindres colloïdes se rencontrent encore dans les tubes.

Les tubes collecteurs offrent de même des lésions inflammatoires accentuées. Enfin dans l'intervalle des tubes ou trouve une grande quantité de cellules rondes, rarement groupées en amas, mais formant un véritable manchon aux artérioles, ou entourant les tubes d'un cercle presque continu. Sur des coupes colorées au bleu de Kuhne, fixé par le tannin, on découvre quelques bacilles très rares dans les espaces intertubulaires au milieu des leucocytes; mais leur présence est exceptionnelle. Il semble donc qu'ils aient été éliminés par le rein ou qu'ils aient été détruits dans l'organisme, puisqu'il s'agit en somme d'une infection qui a évolué lentement.

Foie. — Légère fibrose des espaces portes avec prolifération embryonnaire disséminée, un peu plus accusée autour des conduits biliaires.

Leucocytose très abondante dans les capillaires intertrabéculaires et autour des cellules qui sont en général normales. Vaisseaux congestionnés, dilatés, modifiant la disposition trabéculaire. Enfin par places la pullulation des leucocytes est considérable; les capillaires sont bourrés, distendus par les éléments polynucléaires; les travées sont aplaties, minces; les cellules nécrosées ont à peu près disparu et ne se reconnaissent à un fort grossissement, qu'à une teinte jaune pâle; le noyau n'existe plus. A la périphérie de ces nodules les leucocytes sont encore abondants et l'on voit tous les stades de la déformation des travées et de la destruction des cellules.

Çà et là notons encore en plein parenchyme des foyers hémorragiques anciens où les globules ont parfois à peu près disparu et où l'on ne voit plus, à la place des cellules hépatiques détruites, qu'une sorte de reticulum fibrineux avec quelques leucocytes.

CHAPITRE V

INTOXICATION STREPTOCOCCIQUE ET STAPHYLOCOCCIQUE

Les streptocoques élaborent dans l'organisme ou dans les milieux de cultures des toxines et des substances vaccinantes ou prédisposantes.

Ces produits ne sont pas fixes et varient suivant les genres de microbes et les milieux où ils ont végété.

Manfredi et Traversa en 1888 ont obtenu des phénomènes paralytiques et convulsivants en injectant aux animaux le filtrat de cultures en bouillon peptonisé, neutralisé et à la température de 30°.

Roger, en filtrant des cultures sur bouillon de bœuf qui étaient restées cinq jours à l'étuve à 30°, obtint un liquide assez toxique pour tuer un lapin à la dose de 15 à 30, centimètres cubes. Lannelongue et Achard ont montré que le streptocoque ne produisait sur les milieux artificiels, des toxines qu'à des températures inférieures à 37°. La température la plus favorable est de 30 à 32°. Les cultures faites dans le vide élaborent des produits beaucoup plus toxiques. Enfin certaines conditions favorisent la production de ces toxines; l'addition de sérum (Roger, Marmorek) de peptone putréfiée (Achalme), augmentent la virulence du streptocoque on la conservent pendant longtemps. L'inoculation simultanée d'un streptocoque peu virulent et d'autres microbes (B. prodigiosus, B. d'Eberth) ou de leurs toxines exalte la virulence du streptocoque.

Marmorek (1) serait ainsi arrivé après avoir exalté le virus streptococcique par des passages successifs à obtenir un poison mortel

(1) Marmorek. *Ann. de l'Institut Pasteur*, 1895.

en trente heures à la dose de 1 cent billionième de centimètre cube.

Nous appuyant sur les faits énoncés plus haut nous avons expérimenté avec un streptocoque virulent qui nous avait été remis par M. Marmorek. Nous l'avons fait passer par plusieurs lapins en inoculant directement le sang d'un premier lapin à un second, etc. Le microbe a été ensuite ensemencé sur un bouillon de bœuf peptonisé-neutre, additionné d'un cinquième de liquide ascitique et de quelques gouttes de sang défibriné.

Ce bouillon a été mis à l'étuve à 33° dans un ballon fermé, pendant 15 jours, puis filtré sur bougie Chamberland. Une autre série d'expériences a été faite avec un bouillon additionné de liquide ascitique et de sang défibriné ensemencé avec un streptocoque et un staphylocoque virulents, maintenu à l'étuve à 35° pendant trois semaines, puis filtré. Cette expérience a été instituée dans la pensée que ces deux microbes pourraient exalter mutuellement leur virulence et aussi parce qu'il nous paraissait intéressant d'étudier les effets simultanés de toxines dont les agents producteurs sont si souvent réunis dans l'organisme.

Le staphylocoque pyogène sécrète dans les milieux de cultures des ptomaïnes (Brieger et Leber), des substances prédisposantes et vaccinantes (Rodet et Courmont, Mosny et Marcano); enfin des produits toxiques qui, d'après Rodet et Courmont, peuvent être séparés en deux groupes, suivant qu'ils sont précipités ou non par l'alcool.

Les produits toxiques des cultures filtrées sont très variables : tandis que Mosny et Marcano donnent la dose de 1 ou 2 centimètres cubes de bouillon filtré injecté dans la veine d'un lapin comme mortelle, Rodet et Courmont ont pu injecter 20 et même 60 centimètres cubes dans les mêmes conditions (1) sans accidents.

Toutefois, plus tard, Courmont a observé une culture filtrée qui tuait en quelques secondes à la dose de 2 centimètres cubes. Il pense que ces différences sont dues à la constitution variable du filtrat qui représente un mélange indéterminé de toxines multiples à propriétés antagonistes séparément plus toxiques que l'ensemble.

---

(1) *Soc. de Biologie*, 23 janvier 1892.

La littérature médicale contient peu de cas de lésions expérimentales obtenues avec les toxines de streptocoques, et de staphylocoques. Rodet et Courmont ont obtenu une néphrite parenchymateuse ayant les caractères des néphrites toxiques, par l'injection des produits de culture filtrée de staphylocoques et précipités par l'alcool.

Giantura a constaté la présence de lésions dans le foie après l'injection des poisons de staphylocoque doré.

Krawkow (1), après avoir rapporté des experiences où le staphylocoque pyogène injecté pendant un certain laps de temps sous la peau ou dans le sang, a déterminé la dégénérescence amyloïde, dit n'avoir pu obtenir cet état pathologique par l'inoculation à des doses élevées (10 à 30 centimètres cubes) tous les deux jours de cultures filtrées ou stérilisées de staphylocoque. Comme avec le bacille pyocyanique, il a vu se développer des cirrhoses, surtout dans le foie des oiseaux après des inoculations répétées de staphylocoques. Dans quelques cas les phénomènes pathologiques n'ont apparu que longtemps après l'introduction des principes infectieux, alors que les inoculations n'étaient plus pratiquées et que les microbes avaient été éliminés ou détruits ainsi qu'une partie des toxines tout au moins. Mais cet auteur n'a pu déterminer les mêmes altérations en inoculant seulement les cultures filtrées ou stérilisées.

Thérèse rapporte plusieurs observations d'infections expérimentales par le streptocoque qui, par leur longue évolution sont analogues aux intoxications : dans un cas où la mort ne survint qu'un mois après l'inoculation, on trouvait, sur les coupes du rein, des nodules formés de cellules embryonnaires entourant comme d'un manchon les artérioles. Certaines coupes offrent des plaques de sclérose molle avec des éléments cellulaires nombreux et affectant une forme étoilée. Des cellules rondes se voient dans le tissu conjontif fin, et entourent les tubes ; de plus, nombre de capillaires intertubulaires sont bien plus visibles qu'à l'état normal en raison des nombreux noyaux qui les entourent.

---

(1) *Archives de médecine expérimentale*, 1896, n° 2.

Chez un lapin qui après une inoculation de streptocoque dans le sang eut une survie de onze mois, on trouva des capillaires plus ou moins oblitérés au milieu de zones du tissu conjonctif fibrillaire assez volumineux pour modifier la direction des tubes.

Enfin un lapin, qui avait reçu deux injections sous le péritoine à un mois d'intervalle d'une *culture filtrée* de Streptocoque, et qui fut sacrifié six semaines plus tard après la dernière inoculation, présentait des lésions rénales extrêmement marquées « rappelant de point en point celles que l'on observe chez les animaux qui avaient reçu la culture non filtrée : entre les tubes, près des capillaires, autour des artérioles très fines, on rencontre constamment des foyers de cellules embryonnaires faisant manchon autour des petits vaisseaux et jusqu'au contact des glomérules. Ces mêmes lésions s'observent au niveau des capillaires de la gaine conjonctive qui entoure les grosses artères du rein ».

EXPÉRIENCES PERSONNELLES

1° Foie

L'intoxication par les toxines strepto-staphylococciques ou streptococciques nous a montré du côté du foie des altérations constantes des espaces portes, mais variables suivant les cas, et surtout suivant la durée de la maladie. En effet nous avons vu dans les expériences XXXIX et XL une simple prolifération embryonnaire ou de fines fibrilles conjonctives envahir les espaces de Kiernan, se glisser dans les fissures ou gagner, en suivant les capillaires entre les travées, le parenchyme lobulaire lui-même. Quand le processus est plus ancien on constate une véritable cirrhose (Exp. XLII) formée d'un tissu conjonctif bien développé, semé de cellules. La néoplasie déforme les espaces portes, émet des prolongements dans les fissures ou dans les lobules. Cette sclérose offre donc une disposition très irrégulière, d'autant plus que sur certains points les veines sus-hépatiques sont entourées aussi de tissu fibreux, lequel envoie des tractus conjonctifs dans le parenchyme lobulaire.

Dans ces espaces portes ainsi modifiés, remarquons tout d'abord la rareté des néo-canalicules, en même temps que le peu d'intensité des lésions des conduits biliaires dont la paroi fibro-conjonctive est peu épaissie. La prolifération interstitielle n'est pas plus accentuée ici autour de l'appareil biliaire que des autres organes, contrairement à ce que nous avons vu par exemple dans l'intoxication pyocyanique ou coli-bacillaire. En revanche, les lésions des artères et des capillaires sont assez constantes. Les premières sont atteintes d'endopériartérite avec épaississement général des parois.

Les seconds sont épaissis, entourés de cellules rondes et de fibrilles qui se glissent avec eux entre les travées et dissocient les cellules. Parfois ces capillaires sont très dilatés, bouleversent la disposition des trabécules hépatiques et déforment les cellules. Enfin dans un cas on notait des hémorragies plus ou moins anciennes, surtout dans les parties centrales des lobules et ayant détruit une assez grande étendue du tissu hépatique. Les branches de la veine porte et des veines sus-hépatiques étaient un peu altérées, dans une observation (Exp. XLII). Les cellules du foie étaient toujours malades dans les cas d'intoxications continues : nous avons toujours rencontré la dégénerescence graisseuse, le plus souvent diffuse, sans localisations sur certaines parties des lobules. En même temps les cellules sont gonflées, troubles ou déformées, atrophiées, mal colorées. Dans l'expérience XLII où l'intoxication n'avait pas été continue, les cellules étaient normales. Il semble donc que les altérations inflammatoires ou dégénératives qui avaient dû exister pendant la phase d'intoxication aiguë, s'étaient réparées complètement.

Au point de vue des altérations macroscopiques le cas relaté dans l'expérience XLII, d'une durée de six mois, est intéressant, car il existait des déformations très accusées du foie, bosselures, dépressions fibreuses, bords amincis, scléreux, etc., qui sont bien en rapport avec la cirrhose très caractérisée que montrait l'examen microscopique.

2° Reins

Les reins offrent, dans l'intoxication aiguë, des lésions épithéliales très prononcées. Dans les tubes contournés et les anses larges de Henle : les cellules sont toutes malades et présentent des degrés divers de cette désintégration protoplasmique que nous avons déjà signalée dans d'autres intoxications. La dégénérescence graisseuse est fréquente. Dans les cavités tubulaires on rencontre des débris cellulaires, un exsudat granuleux amorphe, des boules hyalines et des cylindres colloïdes. Quand l'intoxication n'a pas été continue, on trouve des parties absolument saines et d'autres où les épithéliums sécréteurs restent malades : les cellules sont abrasées, confondues ou déchiquetées, se colorent mal et paraissent à peu près détruites au point de vue fonctionnel. Les glomérules ne sont pas indemnes ; ils sont gros, congestionnés, remplis de cellules rondes et leur épithélium est en partie desquamé dans les cas aigus. Ils sont moins altérés dans les cas de plus longue durée.

Le tissu interstitiel est peu atteint d'une façon générale ; on constate une certaine prolifération leucocytaire entre les tubes, une ébauche de néoplasie conjonctive dans certains cas. Il ne paraît un peu plus développé qu'au voisinage des vaisseaux dont les lésions sont très marquées et méritent une description spéciale. Dans les intoxications aiguës, les artérioles de petit calibre sont entourées d'un manchon leucocytaire assez dense ; les rameaux glomérulaires et le pédicule du bouquet vasculaire sont toujours entourés également de cellules rondes. Quand la maladie a été plus longue les artérioles sont épaissies, les vaisseaux de calibre sont entourés d'un cercle de tissu fibreux qui envoie des prolongements entre les tubes voisins, et chez quelques-uns les lésions d'endopériartérite sont très manifestes. Le pédicule vasculaire des glomérules est épaissi par suite des altérations des artérioles et entouré de cellules rondes. Mais nous n'avons jamais vu de plaques de sclérose ni de transformation fibreuse des glomérules.

En résumé, dans nos expériences, les toxines de streptocoque, unies ou non à celle du staphylocoque, ont déterminé des lésions

hépatiques portant particulièrement sur les cellules qui offrent des dégénérescences très accusées et sur les vaisseaux artères et capillaires (endopériartérite, capillarite, congestion, hémorragies). Dans un cas de plus longue durée il existait une cirrhose surtout portobiliaire et légèrement sus-hépatique à tendance atrophique.

Les reins présentaient des lésions épithéliales toujours très accentuées, mais surtout des altérations vasculaires et périvasculaires, sans néoformation interstitielle notable.

Les désordres causés par les toxines dans le foie et dans le rein sont-ils comparables à ceux qui résultent de l'infection prolongée par les microbes ? Dans l'expérience XLIII relative à une infection streptococcique répétée de vingt-deux jours de durée, nous trouvons les espaces portes envahis par des cellules embryonnaires et semés de néocanalicules en continuité avec les travées qui sont plus ou moins désorganisées, les capillaires sont congestionnés et les cellules hépatiques sont graisseuses. Du côté du rein, on note la desquamation épithéliale, la tuméfaction des glomérules avec artériolite très prononcée. Toutes les cellules des tubes contournés ou des anses de Henle sont troubles, abrasées, indistinctes. Le tissu conjonctif n'est pas augmenté, mais il existe des cellules rondes et des leucocytes disséminés ou groupés en amas, surtout autour des artérioles dont les parois sont très épaissies.

On voit par cette description résumée que les altérations des organes sont très analogues dans l'un et l'autre cas. Dans le foie, les espaces portes offrent une néoformation canaliculaire plus accusée ; peut-être faut-il en chercher la cause dans une angiocholite streptococcique secondaire à la septicémie, et évoluant en quelque sorte à côté des autres lésions.

EXPÉRIENCE XXXIX

Cobaye de 620 grammes inoculé le 28 février sous la peau avec le bouillon strepto-staphylococcique filtré, préalablement expérimenté sur une souris qui avait succombé en trente-six heures à une dose de 2 centimètres cubes. Les injections sont faites dans la patte postérieure en plein muscle. L'animal meurt le 17 mars. Il n'avait pas

paru malade jusqu'au 14 mars. Le 15 l'animal paraît moins vif, mais mange toujours bien. Le 16, on constate une paralysie avec une certaine rigidité des membres inférieurs et de la rétention d'urine pendant la journée. Le 17, l'animal meurt dans la matinée complètement paralysé des quatre membres.

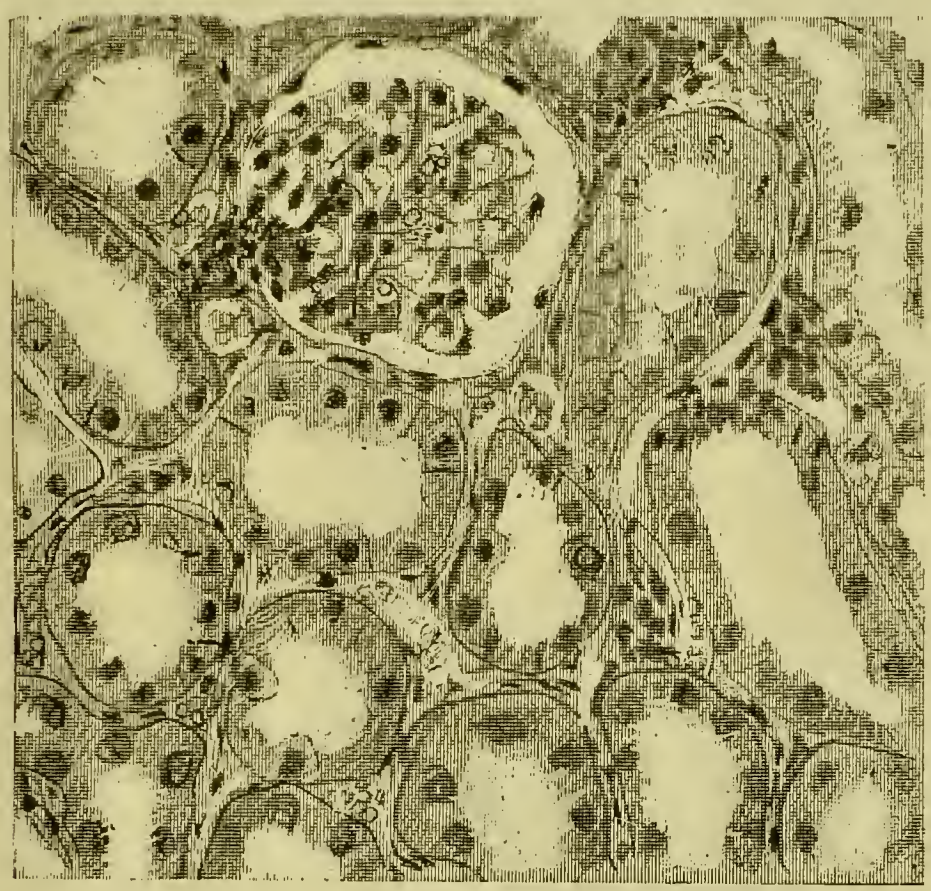

Fig. 15. — Immersion 1/12. Exp. XXXIX (oc. 1).
Néphrite streptococcique aiguë. Lésions épithéliales et glomérulaires.

A l'autopsie, foie congestionné brun rougeâtre ; reins gros, légèrement décolorés dans la substance corticale ; poids, 3gr,50. Estomac et intestins normaux. Vessie distendue par l'urine. Cœur dilaté. Poumons très congestionnés.

EXAMEN HISTOLOGIQUE

Foie. — Prolifération embryonnaire des espaces portes, sans fibrose, sans altération des organes de l'espace. Canaux biliaires et vaisseaux normaux. Dégénérescence très accusée des cellules des lobules dont le protoplasma se colore peu et contient une grande quantité de gouttelettes graisseuses uniformément répandues sur toutes les cellules. Celles-ci sont déformées, irrégulières, atrophiées. La disposition trabéculaire n'existe plus. Les capillaires dilatés ont

bouleversé les travées et une grande quantité de leucocytes s'est infiltrée entre les cellules.

La congestion ne domine pas dans la zone sus-hépatique.

Reins. — Glomérules remplis de cellules rondes. Epithélium tuméfié, souvent desquamé. Exsudat dans la capsule de Bowmann.

Dans la substance corticale tous les tubes sont malades. Leur épithélium offre des degrés divers de désintégration protoplasmique; cellules déchiquetées, granuleuses, sans contours. Noyaux mal colorés. Exsudat granuleux remplissant toute la lumière du tube. Çà et là, formation de boules hyalines peu abondantes du reste. Enfin, dans certains tubes les cellules contiennent de très fines gouttelettes graisseuses (v. fig. 15).

Tubes excréteurs de la région papillaire également malades : cellules desquamées, mal colorées. Exsudat abondant à leur intérieur. Les vaisseaux, surtout les artérioles de petit calibre, sont entourés d'un manchon leucocytaire assez dense.

EXPÉRIENCE XL

Cobaye de 350 grammes, inoculé de même que le précédent, a reçu les mêmes doses, les mêmes jours. Présente, un jour plus tard que le premier cobaye, les phénomènes paraplégiques, le 17 mars dans l'après-midi, et est trouvé mort le lendemain 18.

Autopsie. — Congestion des différents viscères. Vessie distendue par l'urine.

EXAMEN HISTOLOGIQUE

Foie. — Les espaces portes contiennent des fibrilles conjonctives jeunes en voie de prolifération et des cellules rondes en assez grande quantité. Ces éléments pénètrent dans les fissures et tendent à entourer les lobules par de fins tractus. Ils pénètrent également entre les travées voisines. Pas de lésions des organes de l'espace porte ; artérioles un peu épaissies et entourées de cellules embryonnaires. Les capillaires des lobules sont normaux. Ils sont entourés de leucocytes allongés qui se glissent entre les vaisseaux et les cellules hépatiques. Leucocytes nombreux dans les veines.

Les cellules hépatiques sont gonflées, troubles, à contours peu nets ; elles contiennent une certaine quantité de gouttelettes graisseuses. Les veines sus-hépatiques sont normales.

Reins. — Glomérules congestionnés, remplis de cellules rondes

surtout abondantes à la base du pédicule et autour des artérioles qui sont souvent entourées d'une gaine de leucocytes. Desquamation épithéliale fréquente, et exsudat dans la cavité capsulaire.

Tubes contournés et anses de Henle : cellules déchiquetées, plus ou moins abrasées, irrégulières de forme, mais généralement bien colorées ; les contours cellulaires sont de même, assez bien visibles. Dans la cavité exsudat granuleux et boules hyalines en petit nombre. Gouttelettes graisseuses, finement émulsionnées, occupant la zone périphérique des cellules en rapport avec la paroi des tubes.

Les autres tubes sont légèrement enflammés ; leur épithélium est inégal, desquamé par places, et la cavité des tubes contient des dépots granuleux, des leucocytes, parfois des globules rouges et quelques rares cylindres colloïdes. Pas de néo-formation conjonctive, mais leucocytose assez prononcée dans l'intervalle des tubes, surtout au voisinage des vaisseaux.

EXPÉRIENCE XLI

Cobaye de 405 grammes, inoculé primitivement avec la toxine strepto-staphylococcique des expériences précédentes puis, avec une culture filtrée de streptocoque, rendu virulent par plusieurs passages. Dose variant de 2 à 3 centimètres cubes tous les quatre jours en moyenne. Depuis le 1er juin, paralysie de la patte postérieure gauche. Les urines contenaient un peu d'albumine et des cellules épithéliales. Mort le 10 juin. Durée : trois mois et demi.

Autopsie. — Congestion pulmonaire. Cœur volumineux. Léger épanchement péricardique. Reins gros, non décolorés, aspect tacheté. Foie brun noirâtre, foncé, petit. Vésicule distendue par la bile.

EXAMEN HISTOLOGIQUE

Reins. — Glomérules à peu près normaux. Légère prolifération leucocytaire autour des capillaires ainsi qu'au voisinage des artérioles. Capsules normales. Tubes contournés et anses ascendantes très malades. Epithélium volumineux, irrégulier ou déchiqueté, abrasé. Protoplasma d'aspect finement vacuolaire, se colorant uniformément et difficilement. Boules hyalines. Noyaux peu sensibles aux réactifs et même à l'hématoxyline. Contours cellulaires vagues, mal délimités, confondus avec les débris protoplasmiques et l'exsudat granuleux qui remplissent les cavités. De fins tractus conjonctifs et une certaine quantité de cellules rondes ou allongées entourent ces tubes.

Les anses descendantes ont un épithélium un peu tuméfié, mais en somme peu altéré, leur cavité est irrégulièrement dilatée. Dans les tubes collecteurs les cellules sont souvent desquamées, mal colorées, de formes irrégulières et mêlées à un exsudat trouble où l'on trouve des leucocytes, des globules rouges et des cellules épithéliales. Partout les vaisseaux capillaires sont très dilatés.

Les gros vaisseaux sont entourés d'un cercle de tissu fibreux qui envoie des prolongements entre les tubes. Les artérioles sont épaissies entourées d'une gaine de cellules rondes.

Foie. — Légère fibrose des espaces portes sans lésions appréciables des conduits biliaires, ni des vaisseaux. Congestion des capillaires lobulaires.

Cellules petites, un peu déformées, allongées, se colorant mal et contenant de fines gouttelettes graisseuses, peu abondantes. Veines sus-hépatiques normales. En somme, foie peu malade.

EXPÉRIENCE XLII

Lapine de 2.450 grammes. Inoculée le 11 mars, pour la première fois, dans la veine de l'oreille avec 2cmc,5 de toxines strepto-staphylococciques. Les injections ont été pratiquées sous la peau (les jours suivants deux fois par semaine environ avec le même liquide à doses croissantes jusqu'à 9 et 10 centimètres cubes par injection) jusqu'au 2 avril. On cessa les injections pendant plus d'un mois. Le 11 mai, les expérieures étaient reprises avec un liquide filtré de culture streptococcique seule et conduites jusqu'au 12 juin (trois inoculations par semaine environ, sous la peau ou dans les veines de l'oreille à la dose de 2, 3 et 6 centimètres cubes). Le 4 juin, l'animal très amaigri ne pesait plus que 2,150 grammes. On cessa les inoculations le 12 juin. A cette époque, amaigrissement, albumine en faible quantité, urobiline. L'animal n'est plus inoculé, et son état s'améliore peu à peu. Pesait, le 5 août, 2,850 grammes, mais était pleine (début de la gestation). Fait des petits au commencement de septembre. Sacrifiée le 14 septembre.

Foie gros 110 grammes, brun noirâtre, irrégulier. Présente çà et là des tractus cicatriciels, des dépressions et des saillies de parenchyme hépatique. Les bords sont épaissis, fibreux. Macroscopiquement, l'apparence est tout à fait celle d'une cirrhose ; la lésion a même quelque analogie avec celle du foie ficelé. La vésicule biliaire est normale. Il n'y a pas de coccidiose hépatique visible.

Les intestins et l'estomac sont sains.

Les reins pèsent 9gr,50 tous les deux : leur consistance est ferme. Sur la coupe, le parenchyme ne paraît pas malade.

Le cœur est normal. Les capsules surrénales sont un peu grosses.

EXAMEN HISTOLOGIQUE

Reins. — Glomérules gros, contenant un grand nombre de cellules rondes. Peu de fibrose. Les cellules épithéliales sont grosses, pourvues d'un noyau très saillant, et souvent en contact avec la capsule. Celle-

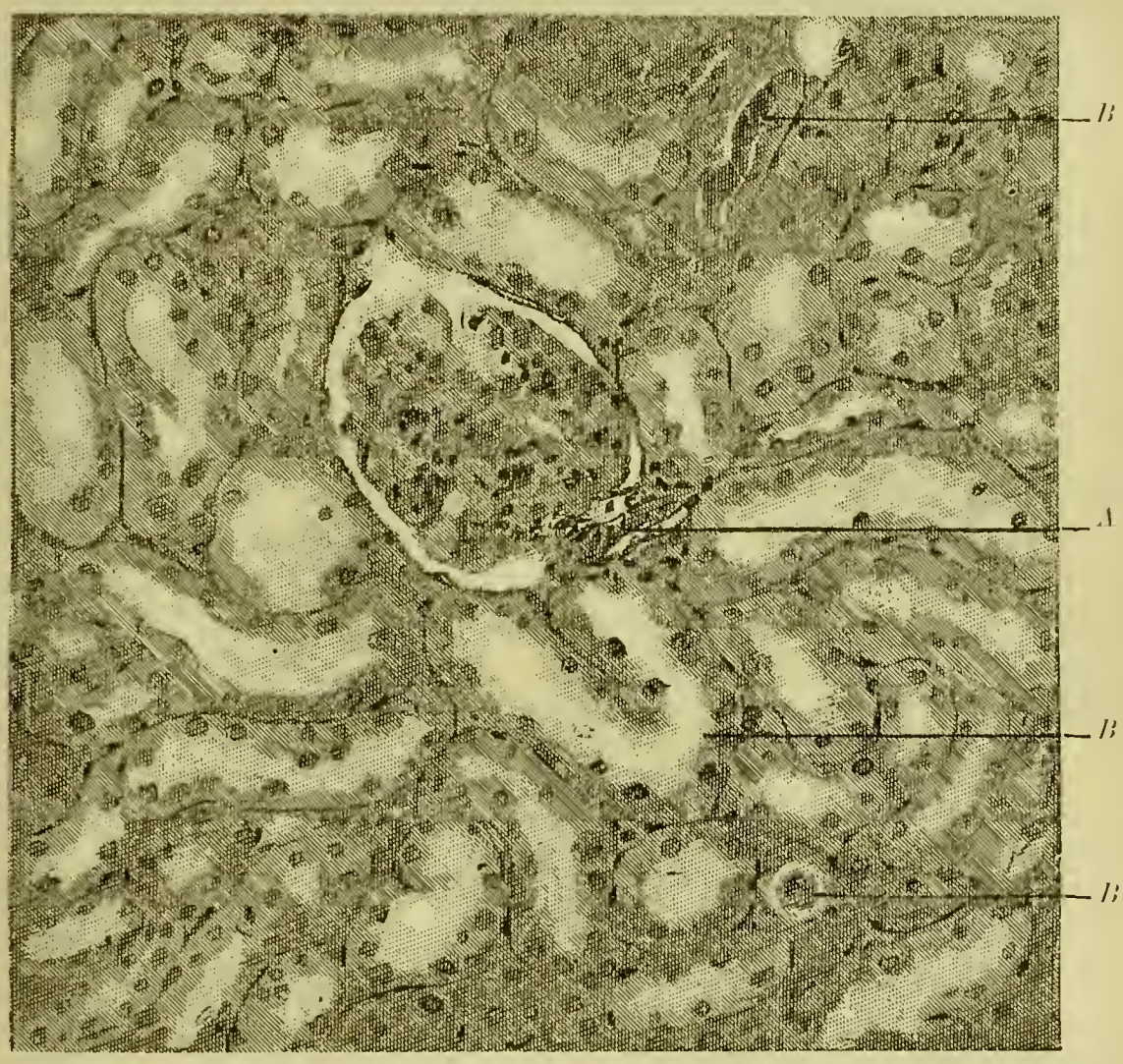

Fig. 16. — Néphrite streptococcique subaiguë. Exp. XLII (oc. 1, obj. 7).
A, Artériolite glomérulaire. *B*, Lésions des tubes contournés. Cylindres colloïdes.

ci n'est pas altérée. Le pédicule vasculaire est épaissi et entouré de cellules rondes.

Les tubes sont les uns absolument sains, les autres atteints de lésions chroniques.

Les épithéliums des tubes contournés sont, en effet, sur certaines parties du rein, bas, abrasés. Les contours cellulaires sont à peine

indiqués par places. Les noyaux disséminés çà et là se colorent encore assez bien, toutefois, certains se réduisent à quelques fines granulations colorées. Le protoplasma cellulaire se confond avec l'exsudat granuleux et quelques rares boules qui se voient dans la cavité. Ailleurs, les cellules ont seulement un aspect déchiqueté en dent de peigne ; leurs limites se dessinent mieux et l'exsudat est moins abondant. Enfin certains tubes sont normaux.

Les anses larges de Henle sont lésées comme les tubuli. Les anses minces ont un épithélium un peu épaissi, mais conservé. Les tubes droits de la région corticale sont le plus souvent normaux, mais un grand nombre de tubes collecteurs de la zone médullaire ont des cellules aplaties, déchiquetées, déformées, claires, parfois détachées de la paroi.

On trouve aussi dans les divers tubes, et particulièrement dans les collecteurs, des cylindres colloïdes en tire-bouchon, ou des petits cylindres hyalins ou colloïdes sur lesquels sont appliqués des leucocytes en grand nombre, généralement déformés ; ces cylindres paraissent arrêtés dans les tubes et n'avoir pu s'échapper.

Le tissu interstitiel présente çà et là des amas de cellules rondes groupées au milieu des tubes, ou dans le tissu cellulo-fibreux qui entoure certains vaisseaux. En effet, les artérioles de calibre comme les petits ramuscules glomérulaires offrent des lésions d'endo-périartérite assez accusées ou seulement un épaississement fibro-cellulaire de la tunique externe qui est semée de noyaux.

Foie. — Cirrhose très accentuée des espaces portes, variable suivant les points considérés. Tissu conjonctif jeune, mais bien constitué avec des cellules rondes, remplissant à peu près tous ces espaces portes, les déformant, émettant des prolongements dans les fissures qui se réunissent à d'autres. Jamais les lobules ne sont complètement entourés par des anneaux conjonctifs. On voit plutôt des bandes de tissu conjonctif plus ou moins larges qui s'enfoncent irrégulièrement dans le parenchyme hépatique. Certains tractus conjonctifs émanent également de quelques veines sus-hépatiques. La néoplasie tend à envahir les travées et à isoler les cellules. Il y a peu de néo-canalicules et les conduits biliaires sont seulement un peu dilatés et épaissis sans angiocholite ou péri-angiocholite bien prononcées (v. fig. 17).

Les veines portes ne sont pas très épaissies. Enfin, les cellules hépatiques sont absolument normales. Ne contiennent que des granulations un peu pigmentées normales. Pas de dégénérescence graisseuse. Sur certains points, il existe des foyers d'hémorragies intralobulaires plus ou moins anciennes, formés par une matière amorphe. D'autres plus récents montrent encore des globules rouges et blancs altérés.

EXPÉRIENCE XLIII

Lapin noir de 2.850 grammes. Inoculé le 15 décembre dans la veine de l'oreille avec un streptocoque peu virulent provenant d'un érysipèle de la face. Il fait une angioleucite de l'oreille avec 42° de tempé-

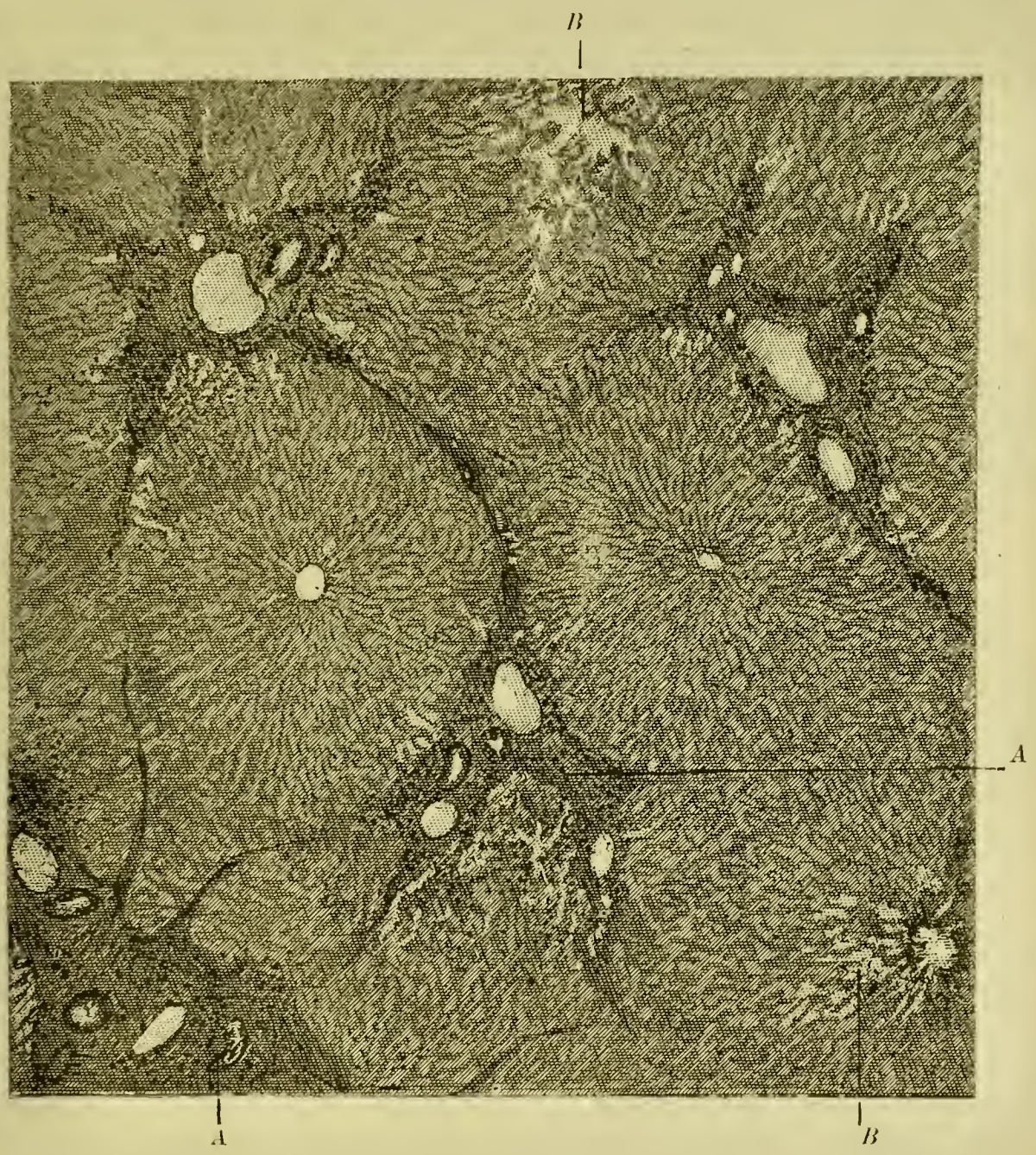

Fig. 17. — Lapin. Intoxication streptococcique. Six mois. Exp. XLII.
A, Cirrhose des espaces portes. *B*, Foyers de nécrose du parenchyme dus à des hémorragies anciennes.

rature le lendemain. Trois jours après réinoculation de 1 centimètre cube de la même culture dans le sang.

Le 20 décembre, deuxième inoculation du même microbe ense-

mencé sur gélose. L'animal a maigri, est moins vif. Le 27 décembre, les deux oreilles sont gonflées, rouges, contiennent un liquide séro-purulent. Un peu d'albumine dans les urines, Poids 2,700. Réinoculation de 1/2 centimètre cube de la même culture sous la peau. Pas de réaction locale les jours suivants. Réinoculation de 1/2 centimètre cube le 30 décembre. L'amaigrissement augmente. Les oreilles sont toujours malades, enflammées, température 41°5. Le 3 janvier, l'inoculation de 2 centimètres cubes de culture en bouillon ascite d'un streptocoque nouveau, assez virulent, fut faite sous la peau. Poids $2^{kg},450$.

Le lendemain, 4 janvier, plusieurs nodosités isolées, grosses comme des billes se voient autour du point inoculé. Température 42°.

Le lapin meurt le 7 janvier dans l'après-midi. Il ne pèse plus que $2^{kg},200$.

La maladie a duré vingt-trois jours.

Autopsie. — Reins petits, d'aspect normal $8^{gr},50$. Foie noir, sang brun violacé. Epanchement péricardique. Poumons normaux. Streptocoques dans le sang et dans l'épanchement péricardique. L'urine ensemencée sur gélose contient aussi des streptocoques.

EXAMEN HISTOLOGIQUE

Foie. — Les espaces portes sont envahis et déformés par un tissu conjonctif jeune néoformé et une prolifération très marquée des éléments embryonnaires. Ces derniers se voient sur toutes les parties de l'espace et sont disséminés autour des divers organes qui y sont contenus ; ils pénètrent même dans les fissures de Kiernan et tendent à réunir les espaces. Au milieu de ces cellules rondes on trouve une certaine quantité de néo-canalicules.

Les lobules sont envahis à la périphérie par la néoplasie, et les travées sont écartées par les cellules rondes ou allongées et par les fibrilles qui se glissent en suivant les capillaires dans le parenchyme hépatique. On voit fréquemment des néo-canalicules plongés dans le tissu de sclérose en continuité avec les travées. Il y a donc un certain degré de désorganisation du lobule. Toutefois, la disposition trabéculaire, sauf dans la partie périphérique, est bien conservée, la veine centrale est normale ; on trouve un peu d'hyperleucocytose entre les cellules. Les capillaires ne sont pas congestionnés. Les cellules hépatiques paraissent normales, mais l'acide osmique y décèle de fines gouttelettes graisseuses. Les streptocoques se rencontrent dans les capillaires entre les travées, mais rares et toujours isolés.

Reins. — Pas d'abcès, pas d'amas leucocytaires. Les glomérules

sont souvent normaux. Quelques-uns, toutefois, sont envahis par les leucocytes ; les lobes du glomérule sont soudés entre eux : l'épithélium a disparu. Souvent, sur ces mêmes glomérules, les artérioles sont entourées d'un manchon leucocytaire et leur paroi est légèrement épaissie.

Les cellules des tubes contournés et des anses ascendantes sont troubles, granuleuses, abrasées dans leur partie la plus élevée ; leurs contours ne sont pas nets, mais le noyau se distingue assez bien. Dans les cavités exsudat granuleux, quelques boules hyalines. Pas de cylindres. Légère leucocytose inter-tubulaire. Pas de tissu conjonctif en voie d'organisation. Pas de congestion des vaisseaux, ni dégénérescence graisseuse, ni dégénérescence amyloïde. Les tubes excréteurs ne sont pas malades. Streptocoques dans les tubes contournés et surtout au pourtour des cellules dans le tissu interstitiel, qui est envahi par les cellules rondes. Celles-ci sont surtout groupées autour des artérioles dont les parois sont notablement épaissies.

CHAPITRE VI

INTOXICATION TÉTANIQUE

Contrairement aux produits toxiques élaborés par le coli-bacille, le streptocoque ou le staphylocoque, les toxines du tétanos ont été l'objet de nombreuses recherches et leur nature est assez bien connue. On sait que dans les cultures du bacille de Nicolaïer se trouvent deux sortes de poisons : les uns alcaloïdiques, les autres diastasiques.

Les substances alcaloïdiques ont été isolées les premières (1886-1887) par Rosenbach, Brieger, Kitasato et Veyl. Ce sont surtout la tétanine, la tétanotoxine, la spasmotoxine, le chlorydrate de tétanine, etc... Mais ces divers produits sont considérés comme accessoires et ne provoquent qu'incomplètement les accidents tétaniques.

Knud Faber (1890) montra que le filtrat des cultures tétaniques contenait des substances capables de déterminer un véritable tétanos expérimental.

Les recherches de Tizzoni et Cattani, Vaillard et Vincent, Roux confirmèrent ce fait et démontrèrent que cette substance toxique était assimilable aux diastases, car elle perd ses propriétés par le séjour prolongé à l'air et à la lumière, par la chaleur à 60°, et son mode d'action est analogue à celui de ses ferments. En effet cette toxalbumine ou toxine est mortelle à des doses infinitésimales et fait sentir ses effets après une période d'incubation qui a été bien démontrée par Courmont et Doyon. Le produit filtré des cultures peut être injecté à des doses très considérables, 100-200 centimètres cubes, sans qu'on voie se produire des phénomènees d'intoxication. Mais après un certain délai variable, vingt-quatre,

trente-six heures, suivant les cas, les accidents éclatent dans toute leur violence. Le poison qui les détermine ne serait donc pas celui que l'on a injecté.

La toxine, comme les zymases, provoque dans l'organisme la formation de principes toxiques. La preuve de cette modification dans la constitution des humeurs est fournie par l'expérience de Courmont et Doyon.

Si l'on injecte à un animal une forte quantité de toxine tétanique, son sang, recueilli quelque temps après et inoculé à un autre animal, ne provoque pas les symptômes tétaniques ; au contraire, injecté après la période d'incubation, il détermine immédiatement l'intoxication comme un poison minéral.

Les bacilles du tétanos qui végètent sur un point de l'organisme n'agissent que par leurs produits de sécrétion et n'envahissent jamais le système circulatoire sanguin ou lymphatique.

La toxine tétanique circule dans le sang et arrive ainsi dans la plupart des organes et notamment dans les centres nerveux. Le foie et le rein ne sont pas épargnés. Bruschettini (cité par Gautier) n'aurait pas trouvé le poison tétanique dans le foie et les capsules surrénales ; au contraire en ayant décelé la présence dans les reins, il pensa que la toxine s'éliminait par ces organes. Camara-Pestana, Buschke, Sanchez, Toledo et Veillon ont rencontré cette toxine dans le foie des tétaniques après la mort.

Quelles lésions cette substance toxique déterminera-t-elle sur ces deux viscères? D'après Gaucher l'albuminurie est rare dans le tétanos, toutefois cette maladie pourrait s'accompagner exceptionnellement de néphrite. Wagner décrit deux cas de cette complication. Les relations d'autopsies de tétaniques signalent la congestion des reins et du foie attribuée à l'hyperthermie intense et à l'élimination exagérée des produits de combustion musculaire. Griesinger a observé un tétanique dont les urines renfermaient beaucoup d'acide urique pendant la vie, un peu d'albumine et des cylindres hyalins dans les derniers jours. A l'autopsie les reins offraient un aspect analogue à celui du foie muscade et un certain degré de néphrite. (Mathieu, in *Dictionnaire encyclopédique*).

Boutin (1), dans une étude sur les lésions du foie et du rein dans l'intoxication tétanique, rapporte deux séries d'expériences qu'il a entreprises en inoculant soit les bacilles tétaniques, soit leurs produits solubles. Il conclut de ses recherches que les lésions sont les mêmes dans les deux cas. Du côté des reins, les glomérules ne sont jamais lésés ; on les trouve à peine congestionnés. Les tubes contournés ont des cellules constamment abrasées, dégénérées, vacuolaires, légèrement infiltrées de graisse. Les tubes droits sont peu malades ; l'épithélium est parfois vacuolaire et contient des gouttelettes graisseuses. Dans le foie, la dégénérescence graisseuse est de règle, la congestion est fréquente.

Nous n'avons pu trouver d'autres documents sur les lésions tétaniques expérimentales du foie et du rein.

EXPÉRIENCES PERSONNELLES

Dans les deux cas de tétanos chez l'homme dont nous citons les observations, le foie et les reins étaient malades.

Le foie présentait, en dehors des altérations cirrhotiques anciennes des espaces portes et sus-hépatiques, une congestion intense des capillaires lobulaires, surtout accentuée autour des veines centrales. Les travées étaient déformées, les cellules se coloraient mal, étaient altérées à des degrés divers sans dégénérescence graisseuse. Enfin dans les espaces portes se voyait une grande quantité de cellules rondes, qui pénétraient entre les travées avec les vaisseaux, entourant complètement les cellules hépatiques.

Les reins, si l'on élimine les lésions dues à des atteintes antérieures, sont le siège d'une glomérulo-néphrite très caractérisée : les glomérules sont congestionnés, remplis de cellules rondes. Les artérioles glomérulaires sont engainées par les leucocytes. Il y a peu de prolifération embryonnaire interstitielle. Les altérations les plus prononcées portent sur les tubes contournés et les anses larges de Henle dont les épithéliums sont souvent abrasés, confondus avec

(1) Boutin. Thèse de Toulouse, 1894.

l'exsudat granuleux qui remplit les cavités, semés, çà et là, de boules hyalines et de gouttelettes graisseuses.

Il s'agit donc, dans ces deux cas, d'un processus aigu qui a retenti sur le foie et sur les reins et qui n'est peut-être pas étranger à la production des accidents graves et même mortels de l'intoxication tétanique.

Ces lésions, en effet, peuvent avoir pour conséquence de créer une sorte d'auto-intoxication et, en tout cas, s'opposent à l'élimination des toxines fabriquées dans l'économie.

Les *faits expérimentaux* nous montrent des lésions à peu près semblables, c'est-à-dire portant sur l'élément cellulaire et l'élément vasculaire surtout et fort peu sur le tissu interstitiel.

1° Foie.

Dans les intoxications aiguës les espaces portes présentent quelques cellules rondes, indice d'un processus inflammatoire léger, mais pas de prolifération des éléments conjonctifs.

C'est seulement lorsque la maladie a eu une durée plus longue que les espaces portes sont élargis, un peu déformés, mais sans jamais présenter d'îlots scléreux, ni d'anneaux autour des lobules. Dans un cas plus particulièrement chronique (Obs. LII) il existait des tractus scléreux entre les lobules et quelques petites plaques fibreuses, indices d'un processus inflammatoire ancien cicatrisé.

Mais les lésions portent surtout sur les cellules hépatiques et sur les vaisseaux.

Les cellules offrent des altérations variables ; dans quelques cas il existe une dégénérescence graisseuse notable ; dans d'autres on observe une transformation hyaline ou une ébauche de nécrose de coagulation, ainsi que l'atrophie des cellules et la déformation des travées. L'état vacuolaire du protoplasma et la désintégration de la substance nucléaire ont été également notés.

Mais en même temps que ces dégénérescences cellulaires nous avons constaté souvent une hypertrophie des cellules surtout à la périphérie des lobules, avec dédoublement des noyaux.

Les capillaires sont en général congestionnés, dilatés, surtout

vers les parties centrales des lobules; dans quelques cas (Exp. XLIX et L) cette altération est même très accusée : les travées sont amincies, les capillaires occupant une surface beaucoup plus large que les cellules. Celles-ci sont désunies et la disposition trabéculaire est bouleversée. Les capillaires sont peu épaissis et ne présentent pas de lésions inflammatoires nettes.

2° Reins.

Au cours des intoxications aiguës, les glomérules sont gros, congestionnés, présentent quelquefois des hémorragies ; les cellules épithéliales sont un peu tuméfiées.

Entre les anses capillaires on voit un certain nombre de cellules rondes qui se groupent particulièrement autour du pédicule vasculaire du glomérule. Dans les cas de durée plus longue les lésions sont plus prononcées ; il y a parfois des adhérences partielles (Exp. L) ou même totales (Exp. LII), des glomérules à la capsule. Mais il n'y a pas de transformation scléreuse ni d'atrophie de l'appareil glomérulaire complète.

Les tubes contournés et les anses ascendantes de Henle présentent une tuméfaction trouble de leur épithélium ou des lésions plus avancées, indice d'une désintégration protoplasmique plus ou moins complète : cellules déchiquetées ou abrasées contenant parfois des gouttelettes graisseuses, à noyaux rares, peu colorés, à contours indistincts.

La cavité des tubes contient un exsudat amorphe ou des boules hyalines, des cellules rondes. Rarement on distingue des cylindres bien constitués.

Les lésions dans les cas de longue durée existent aussi, mais elles ne sont pas généralisées à tout le rein. On ne les rencontre que dans certains systèmes tubulaires, elles sont alors très prononcées et la valeur fonctionnelle de ces parties semble à peu près nulle.

Les tubes droits et les tubes collecteurs présentent des altérations assez variables : le plus souvent les épithéliums sont tuméfiés, desquamés par places. Le tissu conjonctif est généralement

indemne ; à peine trouve-t-on çà et là, surtout au voisinage des vaisseaux, quelques cellules rondes en plus grand nombre qu'à l'état normal ou dans les cas plus anciens quelques fibrilles bien développées entre les tubes.

Les gros vaisseaux sont peu malades, les artères sont entourées d'une petite zone de prolifération conjonctive. Mais leurs parois ne sont pas le siège d'un processus inflammatoire. Au contraire, les artérioles lobulaires et glomérulaires sont presque toujours entourées d'une gaine leucocytaire ; leurs parois sont épaissies, les noyaux y sont plus nombreux.

En résumé dans le foie et dans le rein le poison tétanique détermine surtout des lésions des éléments nobles, cellules hépatiques et cellules des épithéliums sécrétoires. Ces altérations sont plus accentuées du côté des reins que sur le foie, car dans les intoxications prolongées, même lorsque l'on a cessé les inoculations, on constate de l'albumine et une destructiou à peu près complète de certains systèmes tubulaires. Les cellules hépatiques peuvent dégénérer aussi (surcharge graisseuse, transformation hyaline, etc.) ; mais elles se régénérent après les attaques de la toxine comme le prouvent les expériences LI et LII.

La toxine tétanique agit aussi sur les vaisseaux et détermine des phénomènes congestifs, des dilatations vasculaires, des hémorragies, enfin des lésions aiguës ou subaiguës qui atteignent particulièrement les artérioles et les capillaires.

Le tissu conjonctif est beaucoup plus rarement altéré.

OBSERVATION III

Homme de cinquante-neuf ans. Journalier. Entré le 26 décembre 1895 dans le service de M. le docteur Blum, hôpital Saint-Antoine. Nous devons les détails de son observation à la complaisance de notre collègue Siron.

Six semaines avant son entrée à l'hôpital, le malade était tombé sur le dos dans un escalier, et s'était fait une petite plaie au coude gauche, sur le sommet de l'olécrâne. Il ne s'était pas occupé de

cette blessure, quand, il y a quinze jours, il ressentit un peu de raideur de la tête et de la mâchoire, phénomènes qui se sont accentués progressivement. Depuis cinq jours il ne peut ouvrir la bouche ni remuer les bras.

A l'examen, on trouve la plaie du coude légèrement suppurante, d'aspect sale, grisâtre, entourée d'une zône d'inflammation légère.

Contracture des muscles du cou, de la face (rire sardonique), des membres supérieurs et à un degré moindre des membres inférieurs. Sueurs abondantes revenant par crises, pas de fièvre, pas d'albumine; pouls rapide, fréquent. Traitement : chloral, 10 grammes; 31 décembre, mêmes signes. Crises d'exacerbation tétanique ; pouls 120 pulsations, 2 janvier 1896. La plaie du coude est diminuée. Le malade n'a plus de crises, les mâchoires s'écartent un peu plus facilement. Pas de température. Pouls 120 pulsations.

4 janvier : ascension brusque, hier soir 39°, le matin 42°,8, pas de crises et cyanose très prononcée, sueurs froides, profuses ; pouls dépressible, incomptable. Râles bronchiques abondants. Albumine et léger degré d'urobiline. Mort à 10 heures 40. Température après le décès 39°,5, la température à 11 heures 40 était encore de 39 degrés.

Autopsie. — Foie moyen, décoloré du côté du lobe gauche ; brun et assez congestionné dans le lobe droit ; la lobulation n'est pas apparente ; pas de cirrhose macroscopique. Taches jaunes disséminées à la surface et dans la profondeur d'aspect cireux. Poids. 1.650 grammes.

Reins : très congestionnés, étoiles veineuses, décortication de la capsule assez facile. Substance corticale blanchâtre, décolorée. Substance médullaire congestionnée; pas d'athérôme de l'artère rénale, pas d'adhérences périrénales. Intestins un peu congestionnés. Estomac normal. Cœur normal. Pas d'athérôme coronaire ou aortique. Poumons présentant des adhérences anciennes. Pas de tuberculose. Congestion des bases.

Poids du rein droit 140 grammes, le gauche 170 grammes, la rate 160 grammes.

EXAMEN HISTOLOGIQUE

Foie. — Sclérose ancienne porto-sus-hépatique légère, mais dans espaces portes, les cellules embryonnaires indiquant un processus inflammatoire récent. Les travées lobulaires sont amincies, déformées, surtout au centre des lobules, les cellules de la périphérie sont normales, mais séparées par des prolongements fibrillaires du tissu conjonctif des espaces portes, qui, suivant les capillaires, s'infiltrent entre elles. Au centre les cellules sont arrondies, petites ou polymorphes, désunies et séparées par les capillaires congestionnés. Ces

cellules sont claires, se colorent mal, mais ne présentent pas de dégénérescence graisseuse, ni hyaline. Leur protoplasma est rempli de vacuoles, le noyau est faiblement coloré.

En somme lésions anciennes de cirrhose porto-sus-hépatique et mono-cellulaire légère, congestion intense ; déformation des travées lobulaires et altérations cellulaires légères, indices d'un travail inflammatoire récent, de même que les foyers de cellules rondes disséminés entre les éléments des espaces portes.

Reins. — Néphrite épithéliale très accentuée. Tubes contournés à peu près desquamés ou ayant des altérations trés avancées. Epithélium abrasé, réduit à une mince couche de protoplasma granuleux se confondant avec l'exsudat tubulaire. Nombreuses boules adhérentes ou non aux cellules. Dégénérescence graisseuse de ces cellules, ainsi que des cellules des tubes de Henle. Ces dernières sont également très atteintes surtout les cellules des anses ascendantes qui offrent qui offrent des altérations analogues à celles des tubes contournés. Pas de lésions du tissu interstitiel, ni des vaisseaux. Peu d'altérations des glomérules qui sont seulement très congestionnés.

OBSERVATION IV

Femme d'une cinquantaine d'années environ. Entrée le 31 janvier 1896 dans le service de M. le docteur Gaucher, hôpital Saint-Antoine, pour des accidents tétaniques.

Lorsque nous l'examinons, nous constatons qu'elle porte au front une petite plaie datant d'une dizaine de jours. Depuis quatre jours elle a de la difficulté pour ouvrir la bouche, de la raideur de la nuque et ne peut avaler les aliments. Fièvre ; léger louche d'albumine dans les urines. La malade passe le lendemain dans le service d'isolement de M. le professeur Hayem et meurt quelques jours après. Grâce à l'obligeance de notre collègue Lenoble, nous avons pu faire l'examen histologique des reins de cette femme.

EXAMEN HISTOLOGIQUE

Lésions de deux ordres différents : les unes en effet sont anciennes et paraissent indiquer une altération antérieure du rein assez sérieuse ; les autres sont dues à l'intoxication récente.

Les premières consistent en une sclérose d'un certain nombre de glomérules avec atrophie plus ou moins prononcée et en un épaissis-

sement fibreux des parois de quelques vaisseaux. Les secondes portent sur les glomérules et les tubes. Les glomérules sont congestionnés, dilatés, remplis de cellules rondes proliférées. Les artérioles glomérulaires légèrement épaissies sont souvent entourées d'un manchon leucocytaire. Les cellules épithéliales du glomérule et de la capsule sont desquamées. Les tubes contournés et les anses de Henle offrent des lésions variables : tantôt ils sont assez bien conservés et ne présentent que des altérations légères attribuables peut-être à la macération cadavérique ; tantôt, au contraire, tout un système de tubes offre les altérations de la néphrite épithéliale très caractérisées. Cellules en partie desquamées, abrasées. Noyaux collés à la paroi du tube, leucocytes autour des tubes et dans la cavité, exsudat granuleux ou granulo-graisseux, etc. Les épithéliums bas sont généralement intacts, sauf dans les parties les plus malades où ils sont eux-mêmes modifiés.

En somme ces lésions récentes de glomérulo-néphrite ont à peu près les caractères que nous avons déjà rencontrés, mais il est intéressant de constater : 1° la localisation des lésions tubulaires les plus marquées à certaines parties du rein seulement, fait sur lequel nous avons insisté dans la description des cas expérimentaux; 2° la coexistence de ces altérations récentes avec des altérations anciennes, indice vraisemblable d'un processus infectieux ou toxique antérieur dont elles sont le reliquat. La coïncidence et la superposition de ces deux sortes de lésions sont la cause de la gravité des maladies infectieuses ou toxi-infectieuses chez les individus ayant des antécédents rénaux ; l'élimination des toxines détermine une néphrite aiguë sur un rein sain. Qu'adviendra-t-il pour un rein déjà malade ?, les toxines seront insuffisamment éliminées, et les parties restées saines ayant une suractivité fonctionnelle seront plus atteintes par les poisons et deviendront à leur tour rapidement insuffisantes.

EXPÉRIENCE XLIV

Lapin ayant reçu $1^{cmc},5$ de toxine tétanique dans la veine de l'oreille le 24 février, mort le lendemain.

Congestion généralisée de tous les viscères sans prédominance spéciale.

EXAMEN HISTOLOGIQUE

Reins. — Glomérules : Quelques-uns sont congestionnés, présentant des hémorragies intra-glomérulaires ou même dans la capsule.

Les cellules endothéliales et les capillaires de même que les vaisseaux du rein, ne semblent pas malades.

Tubes contournés, début de désintégration protoplasmique caractérisée par la coloration spéciale des cellules dont une partie seulement du protoplasma fixe le réactif; le reste paraît vide, transparent. Les contours cellulaires sont nets, les noyaux se colorent bien. Pas de desquamation; quelques cellules sont légèrement déchiquetées, mais jamais leur sommet n'est complètement abrasé. Les anses grêles de Henle et les tubes droits sont sains, quelques leucocytes et cellules conjonctives entre les tubes.

Foie. — Lésions très caractéristiques, les espaces portes contiennent de nombreuses cellules embryonnaires au milieu des canalicules biliaires et des vaisseaux qui ne paraissent pas altérés. Les cellules du lobule sont atteintes de dégénérescence vitreuse. Les contours cellulaires se distinguent avec beaucoup de netteté, mais le protoplasma reste incolore, la cellule est transparente et l'on distingue à peine quelques granulations amorphes disséminées çà et là dans le corps cellulaire. Le contour du noyau est également très distinct, mais la substance chromatique se colore mal et quelquefois reste absolument incolore. Les cellules situées tout à fait à la périphérie du lobule, c'est-à-dire une ou deux rangées de cellules entourant les espaces portes, sont normales; puis les voisines offrent peu à peu les caractères décrits plus haut, d'autant plus prononcées qu'elles sont plus voisines du centre du lobule. Les travées ne sont d'ailleurs nullement bouleversées ou disloquées, ni modifiées dans leur largeur ou leurs rapports avec les capillaires. Pas d'envahissement leucocytaire du lobule. Il s'agit d'une dégénérescence, d'une nécrobiose de la cellule à point de départ dans la région centrale du lobule, c'est-à-dire probablement dans la partie la plus éloignée des vaisseaux nourriciers.

EXPÉRIENCE XLV

Chien inoculé le 28 mars avec 1 centimètre cube de toxine tétanique nouvelle du laboratoire de M. Metchnikoff; mort le 30 mars. Congestion hépatique; sang dans la vésicule biliaire. Reins de coloration foncée. Urines rares, albumine? capsules surrénales très grosses. Cœur gros, dilaté, plein de sang coagulé. Intestin normal. Poumons très congestionnés.

EXAMEN HISTOLOGIQUE

Foie. — Dégénérescence graisseuse généralisée des cellules hépa-

tiques. Atrophie des travées. Pas de lésions des espaces portes ni des veines sus-hépatiques. Congestion légère des capillaires.

Reins. — Congestion glomérulaire, tuméfaction des cellules épithéliales du glomérule. Cellules rondes assez nombreuses autour des capillaires et vers le pédicule, tubes contournés et tubes de Henle médiocrement altérés, mais petites gouttelettes graisseuses irrégulièrement distribuées dans le protoplasma cellulaire. Leucocytes assez abondants autour des tubes dans le tissu interstitiel. Pas de grosses lésions vasculaires.

Dans ce cas, le fait important est la dégénérescence graisseuse très accusée de toutes les cellules hépatiques sans localisation à certaines parties.

EXPÉRIENCE XLVI

Souris noire ; inoculée par M. Metchnikoff le 24 décembre avec 4 milligrammes de toxine tétanique ; morte le 27 au matin.

Autopsie. — Hémorragies intestinales ; foie congestionné. Reins gros, noirs.

EXAMEN HISTOLOGIQUE

Reins. — Le caractère le plus frappant est l'inflammation du glomérule et des artérioles afférente et efférente. Les capillaires glomérulaires sont dilatés, noyés au milieu des leucocytes. L'épithélium est gonflé, clair. Mais la lésion est surtout marquée sur le pédicule du glomérule où l'on voit les artérioles épaissies, enveloppées d'une véritable gaine leucocytaire et qu'on peut suivre souvent ainsi assez loin entre les tubes contournés. Ceux-ci présentent des lésions plus ou moins avancées de néphrite épithéliale ; désintégration du protoplasma qui devient tantôt légèrement vitreux, transparent, tantôt trouble ; décoloration incomplète des noyaux, gouttelettes graisseuses assez grosses dans certains systèmes tubulaires seulement. Prolifération abondante des leucocytes autour des cellules. L'exsudat est peu important ; quelques flocons granuleux, indice de la désorganisation cellulaire, se voient dans les tubes de Henle. En somme, en dehors de la néphrite épithéliale banale, la lésion dominante est l'artérite des petites artères et la glomérulite.

Foie. — Les cellules sont remplies de gouttelettes graisseuses. Le protoplasma se colore mal, les noyaux sont souvent très volumineux XLII.

Pas de lésions des espaces portes ni des vaisseaux.

EXPÉRIENCE XLVII

Souris blanche ; inoculée par M. Metchnikoff, le 2 janvier, morte le 6 janvier. Foie décoloré, jaunâtre, gros. Reins gros. Intestins congestionnés, hémorragies intestinales.

EXAMEN HISTOLOGIQUE

Foie. — Aspect tout à fait semblable à celui de l'expérience XLVI.

Reins. — Lésions analogues à celles des cas précédents, mais les tubes contournés sont remarquables par la quantité de boules qui se voient dans leur cavité. Exsudat granuleux moins abondant.

EXPÉRIENCE XLVIII

Souris jaune, inoculée par M. Métchnikoff le 24 décembre avec une toxine tétanique faible, morte le 6 janvier. Foie petit congestionné Reins petits, noirs. Vessie rétractée sans urine. Intestins normaux. poumons congestionnés.

EXAMEN HISTOLOGIQUE

Foie.— Pas de grosses lésions, ni dans les espaces portes, ni dans les lobules. Les cellules à un faible grossissement paraissent normales, mais étudiées à un fort grossissement on constate qu'elles offrent des modifications assez spéciales. Le protoplasma est souvent altéré, il se colore mal d'une façon générale, notamment par l'éosine qui décèle bien les modifications initiales du protoplasma. Sur certaines cellules, on ne distingue que les contours cellulaires; quelques amas granuleux irréguliers se voient çà et là à la place du protoplasma, et le reste est incolore, transparent vacuolaire. Quant aux noyaux, ils sont d'un aspect très variable. Tantôt ils ont leur volume et leur coloration normale, tantôt ils se distinguent à peine au milieu du protoplasme altéré. Enfin dans certains cas ils présentent un volume double ou triple de l'état normal et une coloration très vive. Ailleurs conservant leur volume normal ils prennent une coloration rose par l'hématéine avec des nucléoles rouge foncé au lieu de la coloration bleue violacée ordinaire. Dans certaines cellules on constate nettement des figures de division du noyau. Il semble donc qu'il existe une atteinte directe de la cellule par le poison et que celle-ci, lors-

qu'elle ne tarde pas à succomber et à subir une nécrobiose plus ou moins avancée, réagit en devenant le siège de phénomènes de multiplication dont l'hypertrophie cellulaire, les modifications de coloration, la segmentation nucléaire enfin sont les expressions diverses.

Reins. — Congestion glomérulaire, prolifération de cellules embryonnaires masquant les vaisseaux et surtout abondantes autour du pédicule glomérulaire. Tuméfaction trouble des épithéliums des tubes contournés et des anses ascendantes, mais légère. Noyaux souvent mal colorés ; pas de desquamation ; désintégration protoplasmique au début ; le protoplasma se distingue souvent mal de l'exsudat glomérulaire avec lequel il semble se confondre. Les anses descendantes et les tubes droits sont normaux ; toutefois quelques-uns offrent, comme la plupart des tubes à épithélium sombre, des gouttelettes graisseuses très fines.

EXPÉRIENCE XLIX

Cobaye inoculé avec une solution au vingtième de toxine tétanique provenant du laboratoire de M. Métchnikoff. Cet animal a présenté le lendemain de la première inoculation dans les muscles de la cuisse une contracture de la patte, puis les deux membres postérieurs sont restés contracturés et se sont atrophiés rapidement, en même temps que l'amaigrissement général se produisait. Six inoculations ont été pratiquées du 6 au 20 janvier.

Autopsie. — Foie congestionné noirâtre, de volume moyen. Reins rouges, petits. Capsules surrénales très grosses. Estomac, intestins et péritoine congestionnés.

EXAMEN HISTOLOGIQUE

Foie. — Les espaces portes se font remarquer par leur surface plus étendue qu'à l'état normal ; on y rencontre une grande quantité de fibrilles conjonctives jeunes de leucocytes ou de cellules du tissu conjonctif proliféré ; ces éléments sont disséminés sans localisation spéciale ; les leucocytes entourent particulièrement les canalicules, dont l'aspect est normal, et les artères ; mais ils forment aussi de véritables foyers au milieu des espaces portes. Les cellules sont peu malades, les travées sont amincies, et les capillaires occupent des espaces beaucoup plus larges que les travées ; ils ne paraissent cependant pas gorgés de sang. On rencontre un grand nombre de gros leucocytes mono et polynucléaires entre les cellules ou dans

les capillaires. Les veines sus-hépatiques sont normales. Aaisi le fait dominant c'est l'apparition ici d'une néoplasie conjonctive au début dans les espaces portes.

Reins. — Lésions analogues aux cas précédents ; la glomérulite est un peu plus accusée ; la prolifération embryonnaire est plus marquée ; mais les altérations vasculaires ne sont pas plus prononcées et le tissu interstitiel ne présente aucune tendance à l'organisation fibro-conjonctive. A peine peut-on signaler des leucocytes un peu plus nombreux dans les espaces intertubulaires et près des glomérules. Les tubes contournés et les anses ascendantes sont toujours le siège de la même altération épithéliale, désintégration protoplasmique, exsudat et boules très abondantes ; gouttelettes graisseuses disséminées,

Enfin certains systèmes lobulaires sont d'une façon évidente beaucoup plus malades que d'autres, les épithéliums sont presque entièrement desquamés, les noyaux ont disparu et il n'existe qu'une cavité tubulaire remplie d'une sorte d'exsudat granulo-graisseux plus condensé seulement le long de la paroi.

EXPÉRIENCE L

Chien de 45 livres ; a reçu en 8 injections sous-cutanées 4 centimètres cubes de toxine tétanique, du 5 au 28 mai. Le 29 mai, on constate une paralysie de la patte postérieure droite dans laquelle on pratiquait les inoculations. Le 30, la paralysie s'accentuait et l'on remarquait des contractions spasmodiques dans cette patte. Le 5 juin, les deux pattes postérieures étaient paralysées ; l'animal très amaigri restait étendu, les deux pattes postérieures allongées sous lui, raides, animées par instants de mouvements spasmodiques, involontaires, rythmiques, rappelant la trépidation spinale. Sensibilité cutanée un peu exagérée. Réflexes musculaires et tendineux exagérés.

Le 15 juin, les deux pattes antérieures se prennent ; l'animal reste couché, inerte, mais peut soulever la tête du sol. Il mange peu, mais boit beaucoup. Fièvre, amaigrissement. Urines légèrement albumineuses. Pigments biliaires.

Le 1er juillet, la cachexie se prononce, les mouvements spasmodiques persistent dans les membres postérieurs, mais ne se montrent pas aux membres antérieurs. Les muscles du cou, de la tête, de la queue ne sont pas atteints. Sensibilité exagérée à la piqûre et au

contact. Membres douloureux. Amaigrissement, chute des poils très prononcée. Peau rosée chaude.

Le 7 juillet, état semblable, cachexie avancée. L'animal est sacrifié, car il tend à faire des escharres.

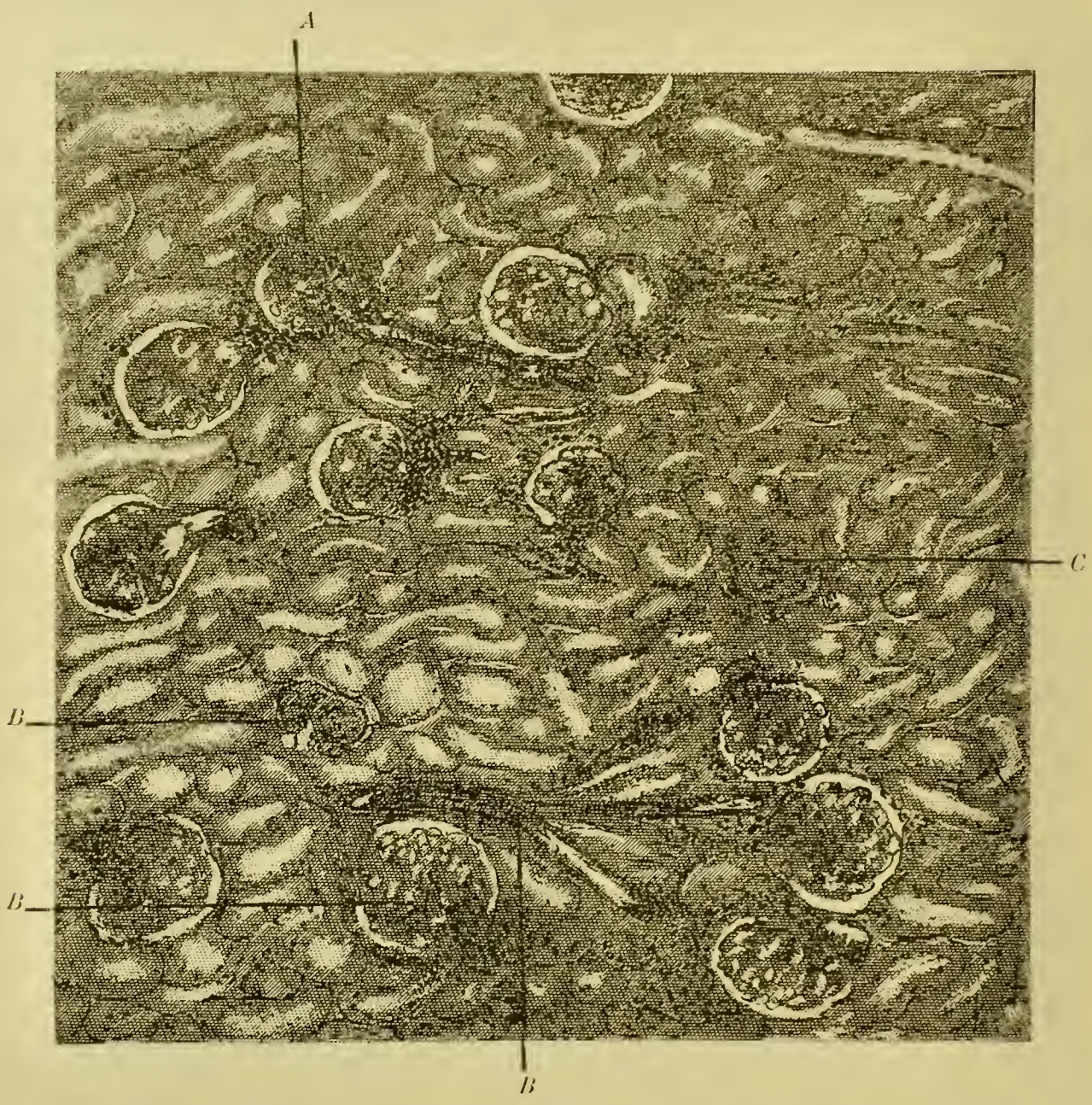

Fig. 18. — Chien. Intoxication tétanique de 2 mois. Exp. L.

A, Lésions artérielles très prononcées. *B*, Lésions glomérulaires et capsulaires. Symphyse glomérulaire partielle. *C*, Glomérule fibreux.

Autopsie. — Foie de volume normal. Coloration brun jaunâtre. Pas de lésions apparentes. Vésicule biliaire normale. Reins décolorés blanchâtres, gros ; capsule assez adhérente au parenchyme, se laissant toutefois décortiquer. Les autres viscères ne présentent pas d'altérations manifestes.

EXAMEN HISTOLOGIQUE

Reins. — Glomérules peu congestionnés, légère prolifération embryonnaire ; cellules épithéliales gonflées, claires, quelquefois desquamées. Cellules de la capsule également malades. Sur quelques points accolement partiel du glomérule à la capsule et même parfois symphyse et atrophie glomérulaire. La lésion la plus frappante est l'artériolite ; le pédicule vasculaire est en effet, entouré d'une quantité de petites cellules. La paroi vasculaire est très épaisse, et le vais seau se distingue nettement, encore assez loin du glomérule, à l'hyperplasie de sa tunique musculaire et à son manchon cellulaire (v. figure 18).

Les tubes contournés sont très malades ; cellules troubles, abrasées, à limites indécises, noyaux en partie disparus, exsudat granuleux, amorphe, remplissant les tubes et réunissant les cellules. Les anses ascendantes de Henle présentent des lésions analogues. Enfin les tubes collecteurs ne paraissent pas exempts de toute atteinte : leurs cellules sont un peu déformées et ont un protoplasma plus granuleux. Pas de néoformations conjonctives interstitielles. Les artérioles ont leurs tuniques très hyperplasiées, mais il n'y a pas de lésions inflammatoires aiguës des grosses artères.

Foie. — Ce qui domine, c'est une dilatation vasculaire accentuée surtout à la partie centrale des lobules, de sorte que les travées sont écartées par les capillaires, amincies et en quelque sorte atrophiées. Les cellules sont désunies, déformées, souvent allongées ; leur protoplasma surtout chez celles du centre du lobule, se colore mal ainsi que le noyau, et présente des parties incolores et des vacuoles. Pas de dégénérescence graisseuse ou hyaline. C'est donc une sorte d'état télangiectasique des capillaires centrolobulaires qui ne semble pas répondre à une congestion passive des capillaires, mais plutôt paraît en rapport avec une distention active des vaisseaux peut-être causée par le poison tétanique comme la dégénérescence cellulaire. Pas de lésions des espaces portes ; les canalicules et les vaisseaux ont leurs caractères ordinaires.

EXPÉRIENCE LI

Lapin de 2.650 grammes inoculé avec la toxine tétanique depuis le 2 avril à dose croissante depuis 1/2 centimètre cube jusqu'à 3 et 4 centimètres cubes dans les derniers temps. Sacrifié le 24 août. Amaigrissement depuis plusieurs mois, mais en somme pas très

malade. Traces d'albumine dans les urines, cylindres granuleux, cellules épithéliales.

Autopsie. — Foie assez gros, peu coloré, jaune brun ; pas de lésions apparentes à l'œil nu. Vésicule normale. Reins gros,

Fig. 19. — Intoxication tétanique. Lapin. Exp. LII. (oc. 1, obj. 7).
Fibrose glomérulaire. Lésions épithéliales.

9 grammes et 8gr,25, peu colorés. Poumons, estomac, intestins normaux. Cœur dilaté.

EXAMEN HISTOLOGIQUE

Foie. — Cellules globuleuses, gonflées, car l'animal a été sacrifié en pleine digestion. Fines gouttelettes graisseuses émulsionnées dans les vaisseaux et dans les cellules, mais pas de dégénérescence graisseuse. Pas d'altérations des espaces portes, ni des vaisseaux. En somme, foie normal.

Reins. — Glomérules volumineux, congestionnés. Cellules épithéliales normales. Cellules de la capsule également saines. Çà et là léger exsudat intra-capsulaire. Les tubes contournés sont en revanche très malades, ainsi que les anses ascendantes, et les cellules y offrent tous les degrés de la désintégration protoplasmique : tuméfaction trouble, vacuoles, boules hyalines, exsudat granuleux intratubulaire ; enfin destruction à peu près complète par places de l'épithélium qui est réduit à une bande mince, granuleuse, semée de rares noyaux saillants dans la cavité.

La lésion est généralisée à tous les épithéliums sombres et il n'y a que quelques parties du rein qui soient à peu près respectées. Pas de dégénérescence graisseuse. Les anses descendantes ont un épithélium tuméfié, mais les cellules se colorent bien et ne présentent pas d'altération protoplasmique. Il en est de même pour les tubes droits.

Congestion des capillaires de la substance médullaire. Pas de prolifération conjonctive ; à peine trouve-t-on çà et là quelques leucocytes un peu plus nombreux autour de certains tubes. Les vaisseaux sont à peu près normaux, quoiqu'un peu épaissis.

EXPÉRIENCE LII

Lapin blanc de $2^{kg},210$, en expérience depuis le 30 janvier. A reçu tous les deux ou trois jours 1/2 à 2,5 et 3 centimètres cubes de toxine tétanique. A maigri peu à peu et ne pesait plus que $2^{kg},100$ le 5 août. N'a plus été inoculé depuis le 17 août. A eu à plusieurs reprises de l'albumine dans les urines et notamment. quelques jours avant qu'on ne le sacrifie, on décelait encore une quantité très appréciable d'albumine.

Sacrifié le 25 septembre.

Foie petit, d'aspect légèrement granuleux un peu déformé, quelques taches blanches fibreuses à la surface.

Reins de volume moyen, 8 grammes et $8^{gr},50$. Substance corticale pâle.

Les autres organes sont normaux.

EXAMEN HISTOLOGIQUE

Foie. — Sclérose assez prononcée des grands espaces portes avec prédominance marquée des lésions autour des conduits biliaires. Tractus fibreux et plaques de sclérose disséminées entre les lobules dans les fissures de Kiernan. Mais toutes ces lésions sont absolument

adultes et il n'y a plus de prolifération embryonnaire. Ce sont des reliquats cicatriciels de processus inflammatoires anciens.

Les cellules sont normales. Pas de dégénérescence graisseuse.

Reins. — Glomérules : quelques-uns sont adhérents à la capsule de Bowmann, et sont envahis par du tissu conjonctif jeune et des cellules rondes. La capsule est épaissie. La cavité des capsules contient, même lorsque le glomérule paraît sain, un exsudat granuleux et des boules hyalines.

Les tubes contournés sont très malades ; l'épithélium est trouble, granuleux, abrasé ou déchiqueté. Pas de dégénérescence graisseuse, Çà et là on voit de grosses boules hyalines. Le noyau est dénudé, saillant dans la lumière tubulaire. La cavité des tubes contient une sorte de poussière granuleuse. des leucocytes et des débris cellulaires (v. figure 19).

Les anses ascendantes présentent des lésions analogues ; les tubes droits et collecteurs sont à peu prés normaux. Les artérioles de calibre comme les vaisseaux glomérulaires sont épaissis.

Ces derniers sont toujours entourés d'une gaine de cellules rondes et leur paroi musculaire est notablement hypertrophiée.

Enfin le tissu conjonctif est peu développé. Dans l'intervalle des tubes on rencontre surtout dans la région intermédiaire entre la substance corticale et médullaire des cellules rondes et quelques fibrilles conjonctives qui se glissent entre les tubes. Les capillaires sont souvent congestionnés et quelques-uns se sont rompus dans les tubes.

En somme, dans ce cas prédominance très nette des lésions épithéliales, glomérulite proliférante peu marquée. Artérite. Peu de réaction du tissu interstitiel.

EXPÉRIENCE LIII

Chien barbet de 6 kilogrammes. Inoculé depuis le 5 mai avec la toxine tétanique aux mêmes doses et en même temps que celui de l'expérience L (1 a 4 et 6 centimètres cubes) suivant la toxicité du liquide injecté qui a été varié. Ce chien a maigri progressivement. Le 5 septembre il ne pesait plus que 5 kilogrammes. Il a perdu peu à peu tous ses poils et à la fin de juillet il avait plus que quelques poils grêles et courts. La peau était rosée sans lésion de grattage, sans trace de parasitisme.

Le 5 août, on cesse les inoculations. A cette époque l'animal était très amaigri mangeait peu, paraissait malade tremblait presque con-

tinuellement. Les urines contenaient beaucoup d'albumine et des traces d'urobiline.

Le 30 septembre, le chien pesait toujours 5 kilogrammes, était mieux portant. Ses poils repoussent, mais sont incolores, grêles, rares (poils follets). Les urines (120 grammes en vingt-quatre heures) contiennent toujours un peu d'albumine. Pas de pigments biliaires ni d'urobiline. Urée 29, 18. Acide urique 0,40 centigrammes.

2 novembre. Poids 5kg,100. État général assez bon. Mange. Les poils continuent à repousser. Toutefois les urines contiennent un peu d'albumine et d'urobiline. Grande quantité d'urates.

1er décembre. L'animal a maigri de nouveau, il mange peu, a des vomissements. Urines très albumineuses.

Le 10 décembre l'animal meurt dans la matinée, les jours précédents il avait refusé de manger, et présentait de la fièvre et des tremblements. Pas de paralysies.

Autopsie. — Foie plutôt gros, brun marron, sans déformations, sans altérations macroscopiques apparentes ; teinte uniformément brune sur les coupes qui laissent écouler beaucoup de sang noir. Poids 250 grammes, vésicule biliaire contenant de la bile.

Rein droit gros, décoloré, blanc grisâtre, capsule un peu adhérente par places, poids 35 grammes. A la coupe la substance corticale a un aspect blanchâtre. La zone médullo-papillaire est brun foncé.

Rein gauche mêmes caractères, 30 grammes.

Estomac et intestin normaux.

Cœur gros 85 grammes ; la paroi du ventricule gauche a plus d'un centimètre d'épaisseur. Le péricarde viscéral est épaissi, fibreux, parsemé de plaques nacrées. L'aorte est épaissie, sa surface interne est dépolie. Pas de lésions valvulaires. Cœur droit un peu dilaté. Poumons normaux. Rate normale.

EXAMEN HISTOLOGIQUE

Foie. — Pas de sclérose des espaces portes ; sur certaines parties seulement on note un léger degré de prolifération conjonctive. La lésion qui frappe surtout c'est l'altération des cellules hépatiques et la dilatation des capillaires intertrabéculaires. Les cellules hépatiques sont allongées, atrophiées ; leurs contours sont indécis ; leur protoplasma se colore mal, il est rempli de vacuoles et parfois à peu près complètement dégénéré. Le noyau est de même à peine teinté par les réactifs. A un fort grossissement il ne présente que quelques granulations chromatiques.

Les travées sont amincies, parfois extrêmement grêles, leur disposition radiée n'est pas modifiée mais les capillaires non soutenus

se laissent distendre et sont séparés des travées voisines par un petit espace contenant de minces fibrilles. Sur certaines coupes on constate une atrophie tellement accentuée des travées que les cellules devenues fusiformes laissent entre elles des espaces arrondis, isolés ou fusionnés. La réunion de ces petites cavités polycycliques donne un aspect vraiment très particulier aux parties de la coupe qui en sont le siège : les cavités sont tapissées par des cellules plates à noyaux saillants, nous n'avons constaté aucun élément figuré à leur intérieur. La dilatation des capillaires est aussi prononcée dans toutes les parties du lobule ; elle ne paraît pas en rapport avec la stase dans les veines sus-hépatiques. La structure de ces dernières est d'ailleurs normale, ainsi que celles des rameaux de la veine porte. Les artères hépatiques et les conduits biliaires ne sont pas altérés.

Pas de dégénérescence graisseuse, ni de dégénérescence amyloïde. La lésion dominante est la désintégration de la cellule hépatique.

Reins. — Un certain nombre de glomérules sont adhérents à leur capsule de Bowmann, laquelle est entourée d'un cercle fibreux. Les glomérules n'ont pas en général subi l'atrophie scléreuse complète mais ils contiennent un grand nombre de cellules rondes et une quantité variable de tissu conjonctif qui rend leur perméabilité incomplète. Les capillaires qui n'ont pas été étouffés par cette sclérose partielle sont parfois extrêmement dilatés. Dans le bouquet glomérulaire on trouve souvent des foyers hémorragiques anciens ou récents. D'autres glomérules sont sains ou bien seulement un peu congestionnés. Le tissu conjonctif intertubulaire est rarement développé. Mais tous les tubes sécréteurs de la région corticale sont malades ; les uns ont un épithélium absolument aplati et réduit à quelques débris protoplasmiques, au milieu desquels se voient çà et là des noyaux plus ou moins altérés. Les autres offrent des degrés divers de désintégration protoplasmique : tuméfaction, vacuoles, aspect déchiqueté du bord cavitaire des cellules; noyaux inégalement sensibles aux réactifs, etc. Dans certains tubes les cellules sont remplies de gouttelettes de graisse si abondantes qu'elles masquent le protoplasma. Dans la lumière des divers tubes et jusque dans les tubes droits on constate l'existence de cylindres et surtout de détritus protoplasmiques granuleux et de petites boules hyalines. Les cellules des tubes droits sont claires, un peu gonflées, mais non desquamées. Les artères sont un peu épaissies ; elles ne sont pas entourées de tissu conjonctif proliféré ; ce dernier est d'ailleurs en général sain, sauf à la partie périphérique, sous la capsule, où il existe, au niveau des glomérules fibreux, un certain degré de sclérose adulte ou embryonnaire.

CHAPITRE VII

INTOXICATION PAR LA RICINE

Nous avons vu dans les chapitres précédents les effets des produits solubles élaborés par les microbes dans les milieux de culture. Ces produits qui sont désignés sous la dénomination générale de toxines ou sous celle de toxalbumines, qui précise un peu mieux leur nature, ne peuvent être isolés d'une façon tout à fait exacte par les manipulations chimiques. Aussi nous-a-t-il paru intéressant, après avoir expérimenté avec des substances élaborées par les microbes pathogènes mais dont l'existence n'est pour ainsi dire attestée que par leurs effets, d'étudier les lésions déterminées sur le foie et le rein par certains corps extraits des végétaux, obtenus à l'état pur et très analogues par leur nature et leur mode d'action aux toxines microbiennes.

Nous avons choisi dans ce but la ricine et l'abrine qui sont des produits entrés dans le commerce et qu'on peut se procurer assez facilement.

La ricine est une toxalbumine extraite des graines du ricin. On peut l'obtenir par macération des graines de ricin dans la solution saline de Koch à 10 p. 100, précipitation par le sulfate de soude et dialyse. Ce corps a été bien étudié par Kobert, Stillmark, Ehrlich. Il est incolore, d'une teneur variable en cendres, de 25 à 30 p. 100. L'échantillon qui nous avait été remis par M. Metchnikoff, avait l'aspect d'une poudre blanche. La ricine se dissout lentement dans la solution de chlorure de sodium à 10 p. 100. Elle perd ses propriétés toxiques, si elle est soumise à l'ébullition ; de même, sa toxicité s'atténue peu à peu lorsque ses solutions restent exposées à l'air et à la lumière. Enfin cette substance extrêmement toxique

n'agit sur les animaux qu'après une période d'incubation, et cette action est 100 fois moins forte, d'après Kobert, lorsque la ricine est absorbée par le tube digestif. Si nous ajoutons qu'introduite sous la peau même à faible dose ses effets persistent pendant un temps fort long et que l'immunisation des animaux envers elle a pu être réalisée, on comprendra pourquoi les savants qui l'ont étudiée considèrent la ricine comme une diastase et l'assimilent aux toxines (1).

D'après Kobert, trois centièmes de milligramme par kilogramme d'animal suffisent à tuer en vingt-quatre à trente-six heures, en injection intra-veineuse. Ehrlich a montré que la toxicité de la ricine dépend beaucoup de l'espèce animale.

La moindre résistance est présentée par le cobaye chez lequel la toxicité de la substance active, défalcation faite des cendres, serait de un billionième. La souris résiste mieux, mais il faut encore tenir compte de l'âge, de la race et d'autres particularités individuelles.

La ricine n'est pas un corps défini et toujours identique à lui-même ; aussi ses effets toxiques sont-ils un peu différents suivant sa provenance. Les injections sous-cutanées produiraient des inflammations locales, des érythèmes et des nécroses que nous n'avons guère eu l'occasion de constater ; quant aux symptômes de la maladie aiguë, ils consistent en un état de prostration avec ou sans paralysie, de la fièvre et de la diarrhée. A l'autopsie on constate un état hémorragique très accusé du tube digestif, des ecchymoses sous-pleurales et sous-cutanées, et des congestions plus ou moins marquées des divers viscères.

Nous ne pensons pas que les lésions du foie et du rein aient été étudiées.

---

(1) Ehrlich. *Deutsche medicinische Wochenschrift*, 1891, p. 976.

EXPÉRIENCES PERSONNELLES

1° Foie.

L'intoxication aiguë par la ricine se traduit dans le foie par l'apparition de quelques cellules rondes dans les espaces portes, sans lésions des conduits biliaires ni des vaisseaux. Les capillaires sont très congestionnés surtout autour de la veine centrale et sont encombrés de globules rouges et de leucocytes. Ceux-ci sortent fréquemment des vaisseaux et entourent les cellules qui sont mal colorées, tuméfiées et claires ; leur protoplasma contient des vacuoles ou des gouttelettes graisseuses surtout apparentes dans les cas de quelques jours de durée.

La dilatation des capillaires, qui refoulent, amincissent et déforment les travées, est très caractéristique et se manifeste surtout dans les intoxications un peu plus lentes (Exp. LVIII et suivantes). Les trabécules sont alors complètement atrophiées ; les cellules sont incolores, petites, de forme irrégulière surtout au centre du lobule; les noyaux sont pâles, à peine teintés. A la périphérie elles sont plus grosses, mieux ordonnées, mais le protoplasma contient de grosses vacuoles et fixe mal les réactifs. Dans ces cas les espaces portes offrent aussi une prolifération de cellules rondes beaucoup plus accentuée ; ces éléments tendent à envahir les lobules, à séparer les travées et à bouleverser la disposition topographique du foie comme on le voit dans l'observation LX. Dans ce cas en effet le tissu conjonctif jeune semé de cellules réunit presque tous les espaces ; il est rempli de néo-canalicules ; les conduits biliaires sont dilatés ; leur épithélium présente des cellules vacuolaires. Les travées sont écartées, amincies par le développement extraordinaire des capillaires et l'envahissement leucocytaire et conjonctif. Dans certains lobules ces capillaires remarquablement dilatés ont un aspect analogue à celui du tissu caverneux. Les cellules hépatiques ainsi déformées offrent des granulations pigmentaires, mais pas de dégénérescence graisseuse.

Dans d'autres expériences de même durée ou plus longues nous retrouvons la fibrose des espaces portes mais sans déformation lobulaire ; les capillaires sont également dilatés ; les cellules sont altérées, en voie de nécrose, chargées de pigments ou de concrétions biliaires ; ces dernières sont fréquentes daus les canalicules.

Quelquefois le peu d'intensité des lésions semble prouver que l'animal a réparé les premières altérations dues au poison et qu'il supporte désormais sans dommage les inoculations de doses relativement fortes. Ehrlich a montré de même que si l'on dépose sur la cornée d'un animal immunisé quelques gouttes d'une solution concentrée de ricine, il ne se produit pas de réaction inflammatoire, alors que l'animal non immunisé présente non-seulement des lésions locales mais des accidents généraux mortels. Certain individus ne peuvent arriver à cette immunisation et conservent des lésions qui s'accentuent peu à peu ; mais chez le plus grand nombre, ces altérations guérissent ou bien restent stationnaires, ou enfin subissent une transformation fibreuse qui est un processus de guérison.

C'est ce qu'on voit dans les observations LXIII et LXIV.

2° Reins.

Les altérations des reins se caractérisent dans les intoxications aiguës par la congestion des glomérules dont les anses capillaires sont gonflées, saillantes. La prolifération leucocytaire est constante à l'intérieur du bouquet vasculaire. Quand l'intoxication a été plus lente, les cellules de la couche périvasculaire sont claires, tuméfiées mais non desquamées de même que celles de la capsule ; les capillaires sont normaux ; un exsudat granuleux ou colloïde remplit souvent la capsule de Bowmann.

Lorsque la maladie a duré plus longtemps, il existe une tendance des glomérules à la fibrose et à la symphyse capsulaire. Les cellules sont plus abondantes, elles s'organisent en fibrilles. Les capillaires disparaissent sous la prolifération conjonctive. De petites plaques fibreuses se montrent ça et là dans le glomérule ou bien dans quelques cas ce sont des petits foyers de nécrose d'aspect hya-

lin, incolores. En même temps la capsule devient plus épaisse, fibreuse est parsemée de petites cellules jeunes, des adhérences se font avec le bouquet vasculaire.

Mais ici encore les différences sont très grandes suivant les cas ; parfois certains animaux n'offrent aucune lésion, et tous les degrés se rencontrent entre cette transformation fibreuse que nous décrivons plus haut et l'état normal.

Il n'en est pas de même pour les systèmes tubulaires, car dans toutes les observations, les tubes contournés et les anses ascendantes de Henle sont malades. Tantôt les altérations sont brutales; l'épithélium est détruit complètement ; il a subi la fonte granuleuse avec ou sans dégénérescence graisseuse. Tantôt le travail inflammatoire a été plus lent : les cellules sont modifiées dans leur forme, leur aspect, leur coloration ; elles donnent naissance à des produits de sécrétion variables, boules hyalines, exsudat granuleux, etc. Nous ne pouvons revenir encore ici sur toutes les altérations épithéliales. Nous dirons seulement qu'elles sont constantes mais que, comme dans les autres faits expérimentaux, qnand l'intoxication a été de longue durée, ou n'a pas été continue, ces lésions ne se montrent que sur certaines parties du rein dont la déchéance contraste avec l'intégrité des autres régions.

Les altérations des tubes excréteurs et des tubes droits n'ont pas ici une grande importance.

Enfin nous n'insisterons pas sur les lésions des vaisseaux, qui ne sont pas prédominantes dans cette variété d'intoxication. On verra dans quelques-uns de ces cas que nous rapportons que les lésions vasculaires étaient parfois assez notables mais elles ne sont pas de règle.

Quant au tissu interstitiel, il est toujours légèrement atteint soit dans la maladie aiguë, soit dans les maladies de plus longue durée.

Tantôt nous avons noté la prolifération des cellules rondes dans l'intervalle des tubes, tantôt il s'agissait d'une néoplasie conjonctive jeune ou même adulte. Celle-ci est surtout apparentea utour des systèmes tubulaires malades. Dans l'expérience LXIV nous avons noté la fibrose glomérulaire, une prolifération conjonctive très marquée, des altérations considérables des tubes et une transformation kys-

tique au début. Ces lésions ainsi que les modifications de l'état macroscopique des reins qui étaient petits, l'hypertrophie cardiaque, l'albuminurie, la péritonite chronique, l'état général mauvais, etc., nous ont fait penser qu'il s'agissait dans ce cas d'une sorte de mal de Bright expérimental, d'une néphrite chronique à tendance atrophique avec prédominance des lésions épithéliales et interstitielles.

En résumé, l'action générale de la ricine sur le foie et sur le rein est semblable à celle de quelques-unes des toxines que nous avons étudiées.

Ce poison atteint plus spécialement les cellules hépatiques et rénales qui nous ont toujours paru malades, mais susceptibles aussi de revenir à l'état normal. Les vaisseaux capillaires sont également modifiés, dilatés ; l'hyperleucocytose est de règle dans les cas aigus. Le tissu conjonctif réagit peu d'emblée. Dans un cas il existait une hépatite très remarquable, absolument comparable aux hépatites infectieuses, dans un autre cas une néphrite chronique bien caractérisée.

Comme dans les autres intoxications, nous avons été frappés de la diversité des lésions obtenues dans des expériences à peu près analogues ; c'est ce qu'on voit dans les observation LX et LXI relatives à des animaux de même espèce, inoculés aux mêmes dates, morts à quelques jours de distance. On trouve en effet (Expérience LX) une hépatite très prononcée et des lésions rénales portant à peu près uniquement sur les épithéliums, lésions inflammatoires sans réaction du tissu conjonctif.

Dans l'observation LXI au contraire l'hépatite est de peu d'importance, mais dans les reins nous signalons la transformation fibreuse des glomérules ; une néphrite épithéliale très caractérisée avec néoformation conjonctive intertubulaire.

EXPÉRIENCE LIV

Cobaye tué en vingt-quatre heures par l'injection sous-cutanée d'une solution de ricine (1/2 centimètre cube de solution à 0, 5 p. 100).

Autopsie. — Congestion intense et teinte ecchymotique de tous les viscères.

EXAMEN HISTOLOGIQUE

Foie. — Espaces portes présentant quelques leucocytes disséminés çà et là. Pas de lésions des canalicules ni des vaisseaux. Capillaires lobulaires très congestionnés, surtout autour de la veine centrale. Quantité considérable de leucocytes mono et polynucléaires au milieu des globules rouges.

Travées hépatiques refoulées et amincies.

Cellules mal colorées, troubles, déformées, quelques gouttelettes graisseuses dans certaines de ces cellules.

Reins. — Glomérules congestionnés, volumineux, remplis de leucocytes. Cellules épithéliales volumineuses, saillantes dans la cavité.

Tubes contournés et anses ascendantes : épithélium tuméfié à protoplasma trouble, incolore par places et d'aspect hyalin. Boules abondantes dans certaines cavités des tubes et exsudat granuleux. Toutefois les cellules sont encore bien délimitées ; elles ne sont pas confondues ensemble, et leur bordure cavitaire est seule déchiquetée par places. Les noyaux se colorent bien.

Pas de lésions des anses descendantes, ni des tubes collecteurs. Leur cavité contient seulement ou des amas granuleux, quelquefois du sang. Dans le tissu intertubulaire grande quantité de leucocytes, quelquefois exsudés dans les tubes, mais non groupés en foyer. Vaisseaux normaux.

EXPÉRIENCE LV

Cobaye, inoculé le 30 décembre avec 1/3 de centimètre cube de solution de ricine à 0,2 p. 100. Mort le 31 au soir avec phénomènes convulsifs et asphyxie progressive. Urines albumineuses, cellules épithéliales ; globules rouges et blancs.

Autopsie. — Congestion pulmonaire intense. Foie congestionné, noirâtre. Reins : coloration brun foncé. Rougeur et congestion de tout l'intestin.

EXAMEN HISTOLOGIQUE

Reins. — Glomérules plus ou moins altérés. Légère prolifération leucocytaire dans l'intervalle des anses capillaires modérément

dilatées. Cellules épithéliales vésiculeuses énormes ou desquamées. Cellules de la capsule saillantes. Tubes contournés et anses ascendantes, irrégulièrement altérés ; les uns sont presque sains, à peine peut-on noter une tuméfaction un peu plus accusée des cellules, mais l'intégrité de ces éléments est complète. Ailleurs on rencontre au contraire tous les degrés de l'inflammation catarrhale : cellules déchiquetées en dents de scie, ou légèrement abrasées, noyaux saillants dans la cavité ou mal colorés, contours cellulaires vagues. Rarement on rencontre des boules. Certains tubes sont remplis de cellules desquamées.

Les anses descendantes ont un épithélium tuméfié.

Les tubes excréteurs présentent des signes d'inflammation catarrhale plus ou moins accusée. Le tissu intertubulaire est infiltré de leucocytes souvent groupés en amas et faisant irruption dans les tubes.

Pas de dégénérescence graisseuse.

Foie. — Légère prolifération embryonnaire des espaces portes.

Congestion des capillaires des lobules assez marquée sans hémorragies, sans dislocation des travées.

Cellules claires, tuméfiées ; le protoplasme semble liquéfié, les contours cellulaires sont mal arrêtés. Ces altérations qui ne frappent pas toutes les cellules, sont irrégulièrement distribuées et sont très nettes sur les fragments traités par l'acide osmique.

Pas de dégénérescence graisseuse.

EXPÉRIENCE LVI

Cobaye, reçoit le 28 décembre un 1/2 centimètre cube d'une solution de ricine à 0,2 p. 100.

Meurt le 30 au matin.

Autopsie. — Infarctus pulmonaires. Foie noir. Bile abondante. Reins modérément congestionnés. Capsules surrénales rouges, très grosses, ramollies ; teinte congestive, hémorragique très prononcée de tout le tube digestif. Rate normale. Urines, recueillies dans la vessie en très petite quantité, albumineuses. Cellules épithéliales et cristaux.

EXAMEN HISTOLOGIQUE

Reins. — Tuméfaction des cellules épithéliales du glomérule qui sont claires, transparentes, quelquefois desquamées, ainsi que celles de la capsule. Les anses capillaires sont dilatées. Cellules

des tubes contournés volumineuses, troubles, à bordure cavitaire, déchiquetée, irrégulière; cavités remplies d'un exsudat granuleux et surtout de boules hyalines en très grand nombre. L'épithélium n'est jamais abrasé ; les contours des cellules sont assez nets ; les noyaux se colorent bien. Nombreuses cellules rondes dans l'intervalle des tubes. Les anses descendantes sont normales, mais leur cavité contient un exsudat granuleux. Les tubes collecteurs ont un épithélium desquamé et leurs cellules sont irrégulières, déformées. Les vaisseaux sont congestionnés. Pas de dégénérescence graisseuse.

Foie. — Pas de lésions des espaces portes, sauf une leucocytose un peu plus marquée dans certains d'entre eux. Capillaires très dilatés, surtout au centre des lobules refoulant les travées. Veine centrale gorgée de sang. Les cellules sont normalement disposées et se colorent bien. Quelques-unes sont cependant troubles; le protoplasma y est vacuolisé ; le noyau est plus clair et ne contient que quelques granulations colorées. Certaines cellules contiennent des gouttelettes graisseuses, mais elles sont peu nombreuses et irrégulièrement distribuées.

EXPÉRIENCE LVII

Lapin de $3^{k},500$, inoculé le 4 janvier sous la peau avec un centimètre cube de solution de ricine à 0,10 p. 100. Qnatre heures après l'injection la température est de $40^{o},9$. L'animal ne mange pas. Meurt le 7 au matin.

Autopsie. — Mêmes lésions que précédemment. Foie noirâtre, gros. Reins rouges congestionnés, poids $17^{gr},5$. Vessie vide et rétractée.

EXAMEN HISTOLOGIQUE

Foie. — Légère prolifération leucocytique dans les espaces portes sans fibrose sans lésions appréciables des organes de ces espaces. Dilatation énorme des capillaires lobulaires qui atteignent plusieurs fois leur calibre normal, particulièrement dans la partie moyenne des lobules. Les travées sont ainsi tassées réduites à une mince lame protoplasmique semée de vacuoles et de granulations graisseuses. A la périphérie du lobule et au centre, les cellules sont moins déformées, mais elles offrent aussi de la dégénérescence graisseuse. Nous n'avons jamais rencontré une dilatation aussi prononcée des capillaires hépatiques, et la localisation de cette altération à la partie

moyenne du lobule nous paraît assez spéciale. Notons encore une hyperleucocytose assez marquée dans ces capillaires et autour des cellules surtout à la périphérie des lobules et au voisinage de la veine sus-hépatique.

Reins. — Lésions de glomérulo-néphrite généralisée.

Bouquet glomérulaire congestionné, rempli de leucocytes; cellules épithéliales remarquablement tuméfiees, claires, saillantes dans la cavité capsulaire. Exsudat granuleux ou colloïde recouvrant l'épithélium de la capsule. Les cellules des tubes contournés sont gonflées, remplies de boules qui s'accumulent dans leur cavité au milieu des détritus granuleux protoplasmiques. Même altération dans les anses ascendantes. Prolifération et augmentation de volume des cellules des tubes collecteurs. Amas granuleux ou colloïdes à leur intérieur. Prolifération leucocytaire notable entre les tubes et surtout autour des vaisseaux.

EXPÉRIENCE LVIII

Lapin. Inoculé le 30 janvier avec 1 centimètre cube de solution de ricine à 0.05 p. 100. Reinoculé le 7 février avec 2 centimètres cubes de solution à un soixante-millième. Meurt le 11 février saus présenter de symptômes importants. Albumine dans les urines.

Autopsie. — Hémorragies intestinales et sous-péritonéale. Reins mous, décolorés. Foie gros congestionné.

EXAMEN HISTOLOGIQUE

Foie. — Début de fibrose et prolifération embryonnaire légère dans les espaces portes. Conduits biliaires normaux sans lésions inflammatoires. Dégénérescence cellulaire très accentuée. A la périphérie du lobule, cellules grosses dont la forme est assez bien conservée, mais remplies de gouttelettes graisseuses. Celles-ci sont surtout très nombreuses dans les cellules de la périphérie et de la zone moyenne.

Ces dernières sont en même temps légèrement atrophiées ou déformées par la dilatation des vaisseaux. Enfin au centre du lobule, capillaires énormes refoulant et comprimant les trabécules du foie dont les cellules amincies presque incolores, à noyaux pâles ou invisibles se confondent avec la paroi des capillaires. La nécrose paraît ici complète.

Reins. — Glomérules congestionnés. Anses capillaires saillantes

entourées de leucocytes qui tombent fréquemment dans la cavité; cellules epithéliales souvent desquamées ainsi que celles de la capsule.

Tubes contournés peu atteints : cellules assez grosses, irrégulières, déformées, plus ou moins saillantes dans la cavité du tube et mal délimitées du côté de la lumière où elles se confondent un peu avec l'exsudat granuleux, mais régulièrement disposées. Noyaux bien colorés ; bâtonnets souvent nettement visibles ; altération assez accentuée dans les anses ascendantes où la désintégration protoplasmique est souvent à un stade plus avancé, et où l'on voit plus fréquemment des gouttelettes graisseuses dans le protoplasma cellulaire. Mais les lésions sont irrégulièrement distribuées : certaines parties sont à peu près indemnes à côté d'autres régions très malades.

Les cellules des anses descendantes sont tuméfiées; leurs noyaux sont vivement colorés. Les tubes droits de premier ordre offrent des lésions catarrhales notables. Les capillaires sont très dilatés. Les artérioles glomérulaires offrent un épaississement évident de leurs tuniques. Pas de lésions du tissu interstitiel.

EXPÉRIENCE LIX

Cobaye. A reçu le 5 février et le 7, 1 centimètre cube de solution à 1/60.000. Meurt le 10. Foie de coloration foncée semé de foyers d'hémorragies. Reins gros, rouges.

EXAMEN HISTOLOGIQUE

Reins. — Glomérules remplis de cellules embryonnaires, épithélium un peu tuméfié. Capsule normale. Tubes contournés légèrement atteints. Toutes les cellules se distinguent bien. Elles sont dans quelques tubes tuméfiées et troubles, légèrement déchiquetées sur leur bord cavitaire. Quelques-unes présentent des boules contenues dans le protoplasma ou tombées dans la cavité. Noyaux bien colorés.

Mêmes lésions des anses ascendantes. Les autres tubes sont normaux.

Notons encore ici des foyers de cellules rondes ou des leucocytes qui entourent certains tubes d'un épais manchon et les compriment. Quelques artérioles sont entourées de leucocytes mais en petit nombre.

Foie. — Dégénérescence profonde du foie.

Prolifération de cellules embryonnaires dans les espaces portes.

Conduits biliaires dilatés. Certaines cellules épithéliales contiennent de grosses vacuoles claires.

Les vaisseaux sont normaux.

Les cellules périphériques des lobules sont volumineuses, mais ont gardé leur aspect et leur disposition normale. Au delà de cette bordure de quelques cellules tous les éléments sont malades. Le protoplasma présente de grosses vacuoles, se réduit de plus en plus et se colore mal. Certaines cellules ont subi une dégénérescence hyaline complète. Enfin vers le centre du lobule, les cellules sont méconnaissables, petites, de forme irrégulière, presque incolore ; leur noyau seul prend encore à peu près les réactifs. Elles sont noyées au milieu d'un grand nombre de leucocytes émigrés des capillaires dilatés ou contenus à leur intérieur.

La disposition trabéculaire est absolument bouleversée.

Les veines sus-hépatiques paraissent normales.

EXPÉRIENCE LX

Cobaye de 480 grammes. Inoculé depuis le 7 janvier avec des solutions de ricine (1/10 de centimètre cube de solution à 1/60.000. A reçu 22 injections de 1/10 à 1/6 de la même solution. Meurt le 30 mars. Depuis 15 jours il présente une paralysie de la patte gauche. Il a légèrement maigri et ne pèse plus que 450 grammes.

A l'autopsie les viscères ne présentent aucun caractère pathologique important. Le foie est gros, de consistance ferme, congestionné, d'aspect figorré. Les reins sont gros, de coloration foncée. Les autres viscères sont normaux.

EXAMEN HISTOLOGIQUE

Foie. — Lésions très étendues et très accentées. A un faible grossissement on constate tout d'abord que la dispositiou lobulaire du foie est absolument bouleversée. En effet, les espaces portes sont transformées par une prolifération intense du tissu conjonctif qui réunit tous ces espaces ou plutôt les fusionne de sorte qu'il ne reste plus qu'une faible partie du tissu hépatique noyé dans la néoformation. Ce tissu conjonctif est jeune ; il est constitué par des fibrilles se colorant en rose clair par le carmin, mais surtout par des cellules allongées ou aplaties et des cellules rondes. Dans ces espaces se rencontrent des conduits biliaires dilatés. Leur épithélium est augmenté de volume, la cavité contient un exsudat catarrhal. Les artères sont atteintes d'endartérite et les veines portes ont une paroi un

peu plus épaissie. Enfin au milieu de tous ces éléments une grande quantité de néo-canalicules se distinguent nettement ; les uns sont en plein tissu conjonctif, les autres sur la limite des travées hépatiques et se continuant avec elle. Ces travées sont d'ailleurs plutôt à l'état de vestiges et la topographie du foie est difficile à reconstituer, les

Fig. 20. — Cirrhose par la Ricine. Durée, 3 mois. Exp. LX (oct. 1, obj. 3).

A, Espaces portes et tissu conjonctif jeune proliféré. *B*, Capillaires dilatés angiomateux. *C*, Veines sus-hépatiques dilatées. *D*, Travées hépatiques saines.

veines sus-hépatiques se distinguant mal au milieu des capillaires extrêmement dilatés et offrant une section de coupe parfois aussi large que celle de la veine. Toutefois celle-ci se distingue encore assez souvent, car sa paroi est épaissie et contient quelques cellules rondes dans l'intervalle des fibres.

Les travées hépatiques sont donc écartées, allongées et amincies

par le développement insolite des capillaires ; mais le tissu conjonctif qui pénètre dans les lobules dissèque également ces travées ou isole les cellules qui les composent. A la périphérie de ces vestiges de lobules, les cellules plus ou moins dégénérées, mal colorées, déformées, atrophiées sont isolées et entourées de cellules rondes et de fibrilles.

Vers les parties moyennes et centrales du lobule, les trabécules sont aplaties par les capillaires dilatés, quelquefois rompues, et les cellules sont tantôt claires, hyalines à peu près détruites fonctionnellement, tantôt au contraire leur protoplasma a gardé son aspect normal ainsi que le noyau. Faisons remarquer aussi qu'à côté de lobules ou de groupes des lobules ainsi à peu près détruits, il en existe dont les cellules sont bien conservées, les capillaires sont peu dilatés et le tissu conjonctif n'a entamé que les parties périphériques. Enfin les cellules ainsi isolées par la sclérose envahissante sont quelquefois volumineuses leur noyau est gros, parfois double mais souvent aussi elles sont atrophiées ; elles contiennent fréquemment de grosses granulations pigmentaires, et il n'est pas rare de retrouver ça et là des parties nécrosées légèrement teintées par la bile. Pas de dégénérescence graisseuse ni amyloïde. En résumé cirrhose portobiliaire envahissante en pleine évolution avec légère fibrose périsus-hépatique et congestion intense, véritable état élangectasique du système capillaire. Dégénérescence des cellules du lobule ; néocanalicules en grand nombre.

Reins. — Congestion intense de tous les vaisseaux qui atteignent un développement extraordinaire. Les glomérules remplissent la capsule ; les anses capillaires sont distendues par les globules rouges. Pas de prolifération embryonnaire, ni dans le glomérule, ni autour des artérioles glomérulaires. Épanchement hémorragiques fréquents intra-capsulaires. L'épithélium des tubes contournés est tuméfié, finement vacuolaire ; parfois les cellules sont un peu entamées ou même légèrement abrasées. Le plus souvent toutes les cellules sont gonflées, bien délimitées, remplissent toute la lumière. Quelques-unes nous ont paru présenter deux noyaux ou un seul très volumineux.

Les anses descendantes sont normales. Les anses ascendantes sont au contraire très atteintes ; leur épithélium n'est parfois que tuméfié et légèrement vacuolisé les cellules conservant leur intégrité, mais bien souvent il offre des degrés plus ou moins accentués de désintégration. Formation de boules et d'exsudat trouble ; cellules abrasées, confondues en une mince bande protoplasmique contenant de rares noyaux. De même les tubes droits à épithélium cubique sont

très malades. Leurs cellules sont abrasées, desquamées et souvent ils sont réduits comme les anses de Henle à la seule paroi du tube ; l'épithélium ayant disparu. Les tubes collecteurs sont également souvent desquamés ; un grand nombre de tubes (tubes droits ou anses de Henle) contiennent du sang. Dans quelques-uns on trouve des amas leucocytaires. Les éléments embryonnaires ne sont pas en général très abondants entre les tubes ; par places toutefois existent quelques foyers où ils s'amassent en assez grande quantité. De plus tous les tubes sont écartés les uns des autres, non seulement par les capillaires dilatés, mais probablement par un exsudat séreux qui infiltre le tissu interstitiel. Pas de lésions des gros vaisseaux.

EXPÉRIENCE LXI

Cobaye de 500 grammes. Inoculé pour la première fois avec 1/10 de centimètre cube de solution à 1/60 000. A partir du 8 février 1/8 de centimètre cube, le 19 février 1/6, le 5 mars 1/4, le 15 mars 1/2. A reçu 23 injections. A partir du 24 février on constate un léger louche d'albumine persistant. Il meurt le 2 avril très amaigri. Macroscopiquement il n'existe aucune lésion appréciable des viscères.

EXAMEN HISTOLOGIQUE

Reins. — Glomérules atteints de lésions diverses, les uns sont seulement gros, congestionnés, leurs cellules épithéliales sont tuméfiées, mais conservées, la capsule est normale. Les autres plus petits ou même atrophiés offrent des degrés différents de fibrose intercacapillaire et de prolifération embryonnaire ; tantôt l'infiltration conjonctive est totale, on distingue à peine les vaisseaux aplatis par la néoplasie ; tantôt on constate seulement de petites plaques fibreuses colorées en rose par le carmin, localisées à une partie du glomérule. Certains points du glomérule ont un aspect hyalin, et restent incolores, indice d'une sorte de nécrose partielle. Dans ces cas la capsule est souvent épaissie, fibreuse et le tissu conjonctif épaissi se glisse entre les tubes voisins. Rarement nous avons noté une symphyse complète de la capsule et du glomérule, sauf dans les parties, situées immédiatement à la périphérie du rein. Quelquefois il existe des hémorragies intra glomérulaires. Vaisseaux glomérulaires peu malades.

Les tubes contournés présentent des altérations déjà bien souvent signalées de néphrite catarrhale : cellules de forme irrégulière,

déchiquetées, plus ou moins abrasées et confondues ensemble contenant des boules hyalines à demi-détachées, et des noyaux se colorant d'une façon irrégulière, les uns très vivement, les autres pas du tout. Enfin les cavités de ces tubes offrent des détritus protoplasmiques, des boules, quelquefois sont remplies de globules rouges et même de cylindres colloïdes.

Les anses larges de Henle présentent des lésions analogues. Notons toutefois que de même que les glomérules sont parfois respectés ou légèrement atteints les tubes peuvent être dans certaines parties assez bien conservés et ont un aspect très différent de celui que nous décrivions plus haut.

Les tubes droits également malades présentent des degrés divers de désintégration protoplasmique et leurs cellules sont fréquemment desquamées. Dans la région papillaire, les tubes collecteurs sont normaux. Sur un certain nombre de tubes contournés ou de Henle, nous voyons de fines gouttelettes graisseuses disséminées dans le protoplasma. Le tissu interstitiel est infiltré de cellules rondes ou par du tissu conjonctif mais seulement sur certaines parties ; ailleurs il a l'aspect normal.

Les artères sont légèrement épaissies et on constate un certain degré d'inflammation de leur paroi (endartérite et mésartérite surtout). Les artérioles ne semblent pas malades.

Foie. — Légère fibrose des espaces portes. Endartérite et épaississement des petites artères. Pas de lésions canaliculaires, ni veineuses. Lobules non déformés. Congestion de moyenne intensité des capillaires. Cellules mal colorées surtout au centre, mais sans nécrose. Granulations jaunes fréquentes dans leur protoplasma; concrétion biliaire dans les canalicules et conduits biliaires. Pas de dégénérescence graisseuse.

EXPÉRIENCE LXII

Cobaye de 460 grammes. Inoculé dans les mêmes conditions que le cobaye précédent. A reçu de plus depuis le 16 avril 1/4 de centimètre cube de solution à 0,01/0, le 24 avril 1/2 centimètre cube de la même solution ainsi que le 27 avril. Meurt le 30 avril très amaigri, sans symptômes fonctionnels caractéristiques.

Autopsie. — Foie petit, brun foncé. Reins mous, rougeâtres pesant 4 gr. 5 chacun. Cœur : ventricule gauche paraît hypertrophié. Estomac et intestins normaux. Poumons congestionnés.

EXAMEN HISTOLOGIQUE

Reins. — Pas de lésions des glomérules.

Les tubes contournés et les anses de Henle ont un épithélium plus ou moins atteint suivant les points considérés. Tantôt il est simplement tuméfié, tantôt il offre des degrés divers de désintégration protoplasmique. Il est trouble, mal coloré, déchiqueté ; le bord cavitaire des cellules se confond avec un exsudat finement granuleux. Çà et là se voient des boules hyalines contenues dans les cellules ou tombées dans l'intérieur des tubes. Les tubes droits de premier ordre ont un épithélium dont les cellules se colorent mal, sont granuleuses et tendent à desquamer. Peu de prolifération leucocytaire interstitielle. Vaisseaux congestionnés, dilatés, parfois rompus et donnant lieu à de petites hémorragies locales.

Foie. — Aucune lésion des espaces portes. Congestion des parties centrales du lobule. Dilatation des espaces intertrabéculaires, amincissement des travées. Cellules allongées, vacuolaires, ou hyalines mal colorées. Veine centrale normale. Leucocytes peu abondants, sauf sur certains points où ils forment de petits amas desséminés dans les lobules.

EXPÉRIENCE LXIII

Lapin de 2.800, en expérience depuis le 24 février. A reçu environ tous les trois jours des doses variant de 1/4 à 3 et 4 centimètres cubes d'une solution de ricine à 1/60000. Les inoculations ont été abandonnées le 4 juin. Le lapin avait maigri ; il ne pesait plus que 2.380 grammes, et ses urines avaient été légèrement albumineuses à certains moments. Cet animal avait subi, de plus, une ligature de l'artère rénale du côté gauche, avant le début des expériences. Il est sacrifié le 16 septembre étant en très bon état, poids 2.850 grammes. Le rein droit est gros, pèse 16 grammes. Le gauche est réduit à une coque fibreuse contenant un magma caséeux. Sur la coupe, le rein droit offre une substance corticale un peu pâle, comparativement à la couleur rouge foncé de la substance médullaire. Foie plutôt petit, 95 grammes. Cœur dilaté, 9gr,50. Les capsules surrénales sont grosses et fermes ; la rate est moyenne. Les urines prises dans la vessie ne contenaient ni albumine ni urobiline.

EXAMEN HISTOLOGIQUE

Foie. — Altération des espaces portes constituée par un tissu con-

jonctif jeune et des cellules conjonctives disséminées. La néoplasie pénètre dans les fissures et tend à circonscrire les lobules ; le processus paraît arrêté dans son extension, car il n'y a pas de cellules embryonnaires, ni de leucocytes dans les espaces. Les organes n'y sont pas malades ; il n'y a pas de péri-angiocholite, ni de lésions des vaisseaux. On trouve quelques néo-canalicules dans les espaces les plus développés, et quelques infiltrations cellulo-conjonctives entre les cellules qui sont, d'ailleurs, absolument saines.

Reins. — D'une façon générale, le rein est indemne. Si, comme il est vraisemblable, il a dû être malade à la période d'intoxication active, il a perdu le caractère de la néphrite en évolution. Mais, dans certaines parties, on retrouve les restes d'un processus inflammatoire éteint. En effet, dans les régions voisines de la capsule notamment, quelques glomérules sont gros et remplis de cellules rondes. Leur épithélium est soudé à la capsule et l'on ne trouve plus de capillaires à l'intérieur du bouquet qui a subi la transformation conjonctive. D'autres glomérules montrent des lésions moins avancées ; il n'existe qu'une certaine prolifération du tissu conjonctif sans symphyse et sans destruction du glomérule. Sur d'autres, la fibrose ne se montre qu'autour de la capsule qui est entourée d'un anneau fibreux. Çà et là, de même entre les tubes, on constate une prolifération conjonctive assez marquée sans plaques de sclérose. Les épithéliums sont alors un peu modifiés ; les cellules offrent des altérations catarrhales : tuméfaction, déformation, protoplasma, trouble contenant des boules hyalines dans la cavité des tubes. Partout ailleurs, le rein est absolument sain et l'on peut dire que la régénération a été parfaite. Toutefois, l'intoxication a laissé des traces. Ce sont ces *résultats d'intoxication* sur lesquels nous avons déjà insisté et sur lesquels nous reviendrons plus loin.

EXPÉRIENCE LXIV

Lapin de $2^{kg},840$. En expérience depuis le 24 février. A eu à plusieurs reprises des applications de pointes de feu sur la région lombaire. A reçu environ 100 centimètres cubes de solution de ricine à 1/60000. Cette solution ayant peu à peu perdu de sa toxicité, les doses qui étaient primitivement de 1/6, 1/4 de centimètre cube avaient été portées à 6 et 8 centimètres cubes par injection dans les derniers temps. Il meurt le 5 août, amaigri. Le 2 juin, l'animal pesait encore $2^{kg},800$. Après sa mort, son poids est de de $2^{kg},150$. Dans les derniers temps, il ne mangeait presque plus, paraissait très affaibli.

Il présentait depuis un mois une éruption eczématiforme ou séborrhéique, parfois nettement coûteuse, disséminée, s'accompagnant de chute des poils. Au pourtour des yeux, notamment, tous les poils étaient tombés. S'agissait-il d'une maladie spéciale au lapin, parasitaire ou non, ou bien d'une éruption, résultat de l'intoxication prolongée ? Nous ne saurions nous prononcer, mais nous rapprocherons

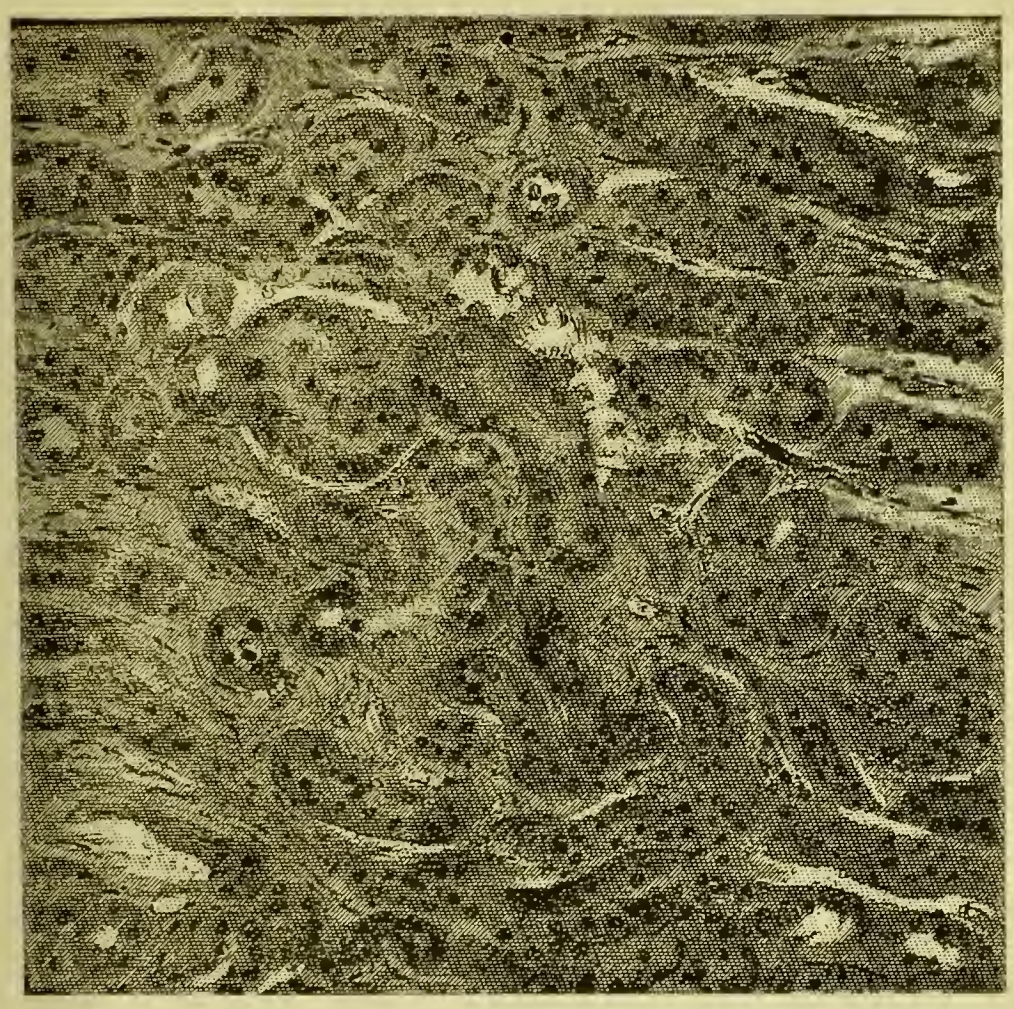

Fig. 21. — Néphrite par la Ricine. Exp. LXIV (oc. 1, obj. 7).
Lésions des tubes contournés. Prolifération conjonctive intertubulaire.

ce fait de ceux que nous avons relatés dans les observations des deux chiens intoxiqués par la toxine tétanique, du chien diphtérique (Exp. XVI) et du chien intoxiqué par l'abrine. A ce propos, nous signalerons la chute des poils que nous avons constaté chez beaucoup de cobayes intoxiqués par la ricine, phénomène signalé d'ailleurs par Ehrlich dans son mémoire sur la ricine (1). Le lapin n'avait pas eu de paralysie. Les urines, examinées le 2 juin et le 10 juillet, enfin après la mort, contenaient des quantités appréciables d'albumine,

(1) Voir Ehrlich. *Deutsche medicinische. Wochenschrift (Loc. cit.).*

composée presque uniquement de sérine. On note aussi des traces de pigments biliaires, mais pas d'urobiline.

Autopsie. — Cœur : pas de péricardite, paroi du ventricule gauche hypertrophiée, d'une façon très notable. Poids 11 grammes. Poumons emphysémateux, non congestionnés. Foie petit, dur sous le doigt, sans lobulation extérieure visible, d'une couleur brun foncé.

Fig. 22. — Ricine. Exp. LXIV (oc. 1, obj. 7).
Lésions glomérulaires. Plaques de sclérose.

Bile foncée, remplissant la vésicule. Intestin légèrement congestionné, surtout dans la première portion. Rate très petite. Capsules surrénales volumineuses jaunes, de consistance ferme.

Rein gauche 6gr,50, droit 7 grammes. Aspect granuleux, sans saillie ni bosselures, mais pointillé, blanchâtre, et réseau de petites lignes blanches très distinctes à la loupe. Légères adhérences du parenchyme à la capsule. Petits foyers hémorragiques plus ou moins anciens sous la capsule ou dans la substance corticale. Quelques-uns de ces foyers sont formés par de petits kystes à contenu sangui-

nolent. Sur la coupe, la substance corticale est rouge foncé, de consistance ferme ; les glomérules se détachent nettement par leur couleur et leur saillie.

La vessie ne contient que quelques gouttes d'urine. Le *péritoine pariétal est épaissi et a un aspect fibreux et chagriné très remarquable. Le mésentère est épaissi et fibreux. Pas d'adhérence des viscères. Léger épanchement péritonéal.*

EXAMEN HISTOLOGIQUE

Reins. — Lésions très différentes suivant les parties considérées. Sur certains points, les glomérules sont un peu gros, congestionnés, mais sans altérations épithéliales ; les tubes contournés et les anses de Henle ont un épithélium trouble, d'aspect irrégulier, et contiennent des boules claires ou un exsudat amorphe.

Le tissu interstitiel est normal.

Dans d'autres parties au contraire, les lésions sont extrêmement prononcées. Ce qui frappe tout d'abord, c'est une fibrose dont on voit tous les degrés depuis la formation des fibrilles conjonctives minces jusqu'à l'apparition de bandes de tissu fibreux, constitué par une substance amorphe semée de cellules rondes ou allongées. Dans cette néo-formation, les glomérules sont plus ou moins malades ; certains sont gros, remplissent toute la capsule ; leurs capillaires sont remplis de sang et donnent lieu à des hémorragies. D'autres sont en voie de transformation fibreuse, les vaisseaux y sont à peine visibles ; les fibres conjonctives, les cellules et surtout la substance intercellulaire occupent à peu près toute la masse glomérulaire. Enfin, il en est qui sont soudés à la capsule devenue fibreuse et ne représentent plus qu'un peloton de tissu conjonctif, vivement coloré, sans valeur fonctionnelle. Dans ces mêmes parties fibreuses les tubes contournés sont élargis ou tassés, déformés ; sur les tubes élargis, quelques vagues formes cellulaires se reconnaissent encore çà et là sur la paroi, mais ordinairement on ne trouve qu'une substance granuleuse décollée de la paroi, légèrement teintée ou incolore. Quand la fibrose a étouffé les tubes, la paroi ne se distingue plus, la cavité a disparu et on ne voit plus que des traînées de noyaux dans le stroma fibro-conjonctif qui représentent les vestiges des tubes en voie de disparition.

Çà et là, quelques tubes sont remplis par des globules rouges épanchés. Les petits points hémorragiques, d'aspect kystique, que nous avons signalés étaient formés par des tubes ou des capsules glomérulaires dilatés, réduits à leurs parois amincies, ou même en partie détruits et fusionnés contenant un peu de sang. Il s'agissait évi

demment de petits kystes en voie de formation par fusion des cavités tubulaires et glomérulaires.

La fibrose est également en voie d'organisation dans la zone intermédiaire, entre la substance corticale et la substance médullaire. Cette fibrose, qui paraît indépendante de l'état des vaisseaux doit être contemporaine des lésions épithéliales.

Les tubes descendants de Henle ont un épithélium tuméfié, saillant, vivement coloré. Les cellules des tubes collecteurs sont souvent troubles, leurs cavités sont remplies d'un exsudat granuleux et de débris épithéliaux.

Un certain nombre de tubes contiennent des cylindres colloïdes. On a remarqué aussi dans le parenchyme des espèces de petits cristaux réfringents, de volume et de formes très variables, légèrement teintés sur leurs contours par l'hématine, probablement de nature colloïdale. Les artères ont une paroi externe un peu épaissie.

Nous pensons qu'il s'agit ici d'une néphrite chronique à tendance atrophique avec prédominance des lésions épithéliales et interstitielles. L'aspect macroscopique des reins, du cœur, du péritoine, est en rapport avec les lésions microscopiques : il s'agit vraisemblablement d'une forme de mal de Bright expérimental.

Foie. — Prolifération embryonnaire très dense des espaces portes avec sclérose jeune. Les espaces portes sont notablement augmentés de volume et déformés. Rarement, ils sont réunis par des bandes fibro-conjonctives. Les canaux biliaires y sont nombreux, mais il n'y a pas de néo-canalicules. Les veines sont dilatées, normales dans leur structure. Les artérioles ne se distinguent pas sur les petits espaces. Les veines sus-hépatiques sont grosses, gorgées de sang ainsi que les capillaires dans les parties centrales du lobule. Les travées hépatiques sont régulièrement disposées. Les cellules sont petites, à contours indécis, peu colorés, l'acide osmique décèle quelques gouttelettes graisseuses dans les cellules voisines des zones porto-biliaires.

CHAPITRE VIII

INTOXICATION PAR L'ABRINE

L'abrine est une substance extraite des graines de l'*abrus precatorius*, ou *Jequirity* arbuste de la famille des légumineuses papilionacées, cultivé en Amérique et en Afrique. — Kobert et son élève Hellin, à l'Institut pharmacologique de Dorpat, Koch, von Warden et Waddel ont démontré qu'elle avait les caractères et les propriétés des substances albuminoïdes, des toxalbumines. Béchamp et Dujardin (Ac. des Sciences, 1885), Répin, dans les *Annales de l'Institut Pasteur* (t. IX, p. 519), Ehrlich (1) ont consacré une étude à ce corps.

L'abrine est très toxique et présente une grande ressemblance avec la ricine, mais elle est moins nocive. Elle tue cependant un lapin à la dose de 1 milligramme. Son action principale consiste dans la faculté de coaguler le sang et de produire des thromboses, surtout dans les vaisseaux intestinaux.

A l'autopsie des animaux, les lésions sont les mêmes que dans l'empoisonnement par la ricine. L'abrine est à peu près inoffensive lorsqu'elle est absorbée par le tube digestif. Comme les toxines, quelle que soit la dose injectée sous la peau, elle ne tue qu'après une période d'incubation de vingt-quatre heures. Si la dose inoculée n'est pas très forte et si l'animal a eu une survie de quelques jours, on voit se produire un œdème, des escharres, ou des abcès. L'abrine possède des propriétés chimiotaxiques très caractérisées (2).

---

(1) *Deutsche Medicin. Wochenschrift*, 1891, n° 24.

(2) Il nous a semblé, contrairement à l'opinion d'Ehrlich, que l'abrine déterminait plus souvent des nécroses et des abcès que la ricine.

Ehrlich est arrivé à immuniser complètement des animaux contre ce poison. Cet auteur a insisté sur l'action de l'abrine sur le système pileux. La chute des poils se produit à l'endroit de l'injection et l'alopécie s'étend de plus en plus, elle est temporaire ; les poils repoussent mais grêles. Les animaux immunisés dont le sang contient un principe anti-toxique, *antiabrine*, ne sont pas atteints de cette chute de poils. Nous avons constaté nettement cette action spécifique de la ricine comme de l'abrine sur le système pileux. Nous avons même vu aussi des éruptions séborrhéïques ou ecczématiformes accompagner l'alopécie, et nous pensons que d'autres toxines microbiennes ont la même action.

Lorsqu'on observa autrefois les symptômes de l'empoisonnement par l'abrine (1), on les attribua d'abord à un bacille, le bacille du Jequirity. En 1883, Cornil et Berlioz (2) étudiant les phénomènes du jequiritysme sur les grenouilles, découvrirent des bacilles dans les glomérules et les anses capillaires intertubulaires, mais il n'existait dans les intoxications suraiguës aucune lésion appréciable des éléments sécréteurs.

Nous ne connaissons pas d'autre étude histologique des lésions de l'intoxication par l'abrine.

EXPÉRIENCES PERSONNELLES

1° Reins.

Les reins dans l'intoxication par l'abrine montrent des altérations assez prononcées au niveau des glomérules. Ceux-ci sont

---

(1) L'abrine a été employée en thérapeutique oculaire par de Wecker en 1882, mais son usage a été abandonné à cause des accidents locaux inflammatoires et des désordres d'ordre général qui ont été observés. Ehrlich pense qu'elle peut être employée sans danger à la dilution de $\frac{1}{500.000}$ et qu'elle serait un bon modificateur de certains ulcères de la cornée, des pannoses, etc.

(2) Cornil et Berlioz. *Expériences sur l'empoisonnement par les bacilles du Jéquirity*. Arch. Physiolog., 1883, p. 414.

infiltrés de leucocytes, les capillaires sont modérément dilatés; l'épithélium est clair, gonflé ou desquamé. Les cellules de la capsule sont généralement normales. La cavité contient un exsudat légérement granuleux ou des leucocytes exsudés.

Les tubes contournés et les anses larges sont peu atteints dans un cas d'intoxication très aiguë ; les cellules sont seulement volumineuses, troubles, leurs contours sont indécis. Quand l'intoxication est plus lente, ces cellules sont abrasées ou déchiquetées. Leur protoplasma est granuleux ou rempli de vacuoles, de boules ; il est mal coloré ainsi que le noyau; mais le plus souvent la désorganisation des cellules est encore plus prononcée : le protoplasma se résout en une poussière granuleuse qui tombe dans la lumière du tube avec les noyaux et quelques leucocytes. Il n'y a pas de dégénérescence graisseuse ; quelques cylindres colloïdes se voient dans les tubes mêlés aux détritus protoplasmiques.

Les tubes collecteurs offrent des altérations catarrhales variables. Le tissu interstitiel et les vaisseaux sont peu atteints.

En somme, dans ces intoxications dont la plus longue a duré un peu plus d'un mois, nous ne relevons guère que des altérations épithéliales des tubes sécréteurs et des glomérules. Mais dans un cas d'intoxication plus longue il existait, à côté des lésions épithéliales chroniques, des scléroses disséminées du tissu intertubulaire et des glomérules, ainsi que des traces de périartérite ancienne.

2° Foie.

Le foie montre, dans l'intoxication aigüe, une légère prolifération embryonnaire des espaces portes, une hyperleucocytose très prononcée dans l'intervalle des travées lobulaires. Les cellules ont un aspect vacuolaire surtout prononcé vers le centre des lobules; elles sont claires, mal colorées.

Quand la maladie a eu une durée un peu plus longue, le tissu conjonctif des espaces portes est augmenté, les cellules embryonnaires tendent à se glisser autour des travées. Les lobules ne sont pas déformés par la néoplasie. Quelquefois on constate à leur intérieur des foyers de nécrose disséminés, contenant des hématies et

des globules blancs altérés et quelques vestiges des cellules hépatiques. Celles-ci sont peu atteintes dans leur vitalité.

Les conduits biliaires et les vaisseaux ne paraissent pas malades.

En somme le caractère dominant dans l'intoxication par l'abrine, c'est l'altération des cellules rénales.

La fibrose, les lésions vasculaires ne sont guère accentuées dans le rein, comme dans le foie. Mais la mort doit être attribuée surtout aux altérations épithéliales considérables du rein ; ces altérations, lorsque l'intoxication a été continuée assez longtemps sans tuer l'animal, persistent encore après la cessation des inoculations. L'observation d'un chien qui ne fut plus inoculé pendant cinq mois et dont les urines restaient encore albumineuses, en est la preuve. Cet animal a été très malade au moment des inoculations, il a maigri, a eu de la fièvre, des éruptions cutanées avec chute des poils, etc. Plus tard son état s'est amélioré uu peu mais il resta toujours porteur de lésions rénales.

EXPÉRIENCE LXV

Cobaye ayant succombé en vingt-huit heures à l'injection de quelques gouttes d'une solution d'abrine diluée.

Organes congestionnés, teinte hémorragique. Urines de la vessie albumineuses.

EXAMEN HISTOLOGIQUE

Reins. — Les lésions portent surtout sur les glomérules, qui sont infiltrés de leucocytes. Les capillaires sont modérément dilatés. L'épithélium est souvent clair, gonflé, vésiculeux ou desquamé. Les cellules de la capsule sont normales. Exsudat légèrement granuleux dans la cavité. Prolifération embryonnaire très accusée autour du pédicule vasculaire.

Les capillaires intertubulaires sont congestionnés. Une certaine quantité de cellules lymphatiques se voient dans l'intervalle des tubes et le tissu interstitiel paraît gonflé par la sérosité.

Les tubes contournés et les anses larges sont peu atteints. Les cellules sont volumineuses, troubles, leurs contours sont indécis, mais il n'y a guère de destruction du protoplasma.

L'exsudat granuleux des cavités est peu abondant. Les noyaux se colorent bien. Les autres tubes sont normaux.

Foie. — Légère prolifération embryonnaire dans les espaces portes. Leucocytose très accentuée des espaces intertrabéculaires et globules blancs polynucléaires nombreux dans le sang des veines.

Etat vacuolaire des cellules de la partie centrale des lobules dont quelques-unes ont déjà subi une transformation complète. Elles sont claires, transparentes ; le noyau et le contour cellulaire étant seuls colorés. Les cellules sont souvent déformées ; les capillaires sont peu dilatés. A la périphérie du lobule les éléments sont normaux.

EXPÉRIENCE LXVI

Lapin de 1.800 grammes. Inoculé le 7 juillet avec une goutte de solution d'abrine. Mort le 11 juillet. Avec un œdème considérable des pattes et même de la région lombaire. Urines troubles, albumineuses, riches en sels. Reins de coloration à peu près normale, un peu pâles, œdémateux.

Poids : droit, 6gr,50 ; gauche, 5gr,80.

Foie d'aspect normal. Vésicule saine. Cœur très dilaté.

Poumons normaux ainsi que l'appareil digestif.

EXAMEN HISTOLOGIQUE

Foie. — Prolifération embryonnaire dans les espaces portes à des degrés divers. La lésion est diffuse, sans localisation spéciale autour de certains éléments ; elle envahit légèrement les travées et pénètre dans les lobules ; ceux-ci ne sont jamais circonscrits par la néoformation. Leurs cellules sont peu malades. Il n'y a pas de dégénérescence graisseuse. Les capillaires sont un peu congestionnés.

Reins. — Peu de lésions glomérulaires. Congestion simple et quelquefois cellules rondes groupées entre les vaisseaux. L'épithélium est un peu desquamé ; les capillaires paraissent par places dénudés et les leucocytes se répandent dans la cavité. Les cellules de revêtement de la capsule sont normales. Les tubes sont très malades. Les anses larges de Henle comme les tubuli-contorti ont des cellules abrasées ou déchiquetées. Le sommet devient clair, puis disparaît : des vacuoles, des boules protéiques se montrent dans le protoplasma et sont évacuées dans la cavité du tube. Le protoplasma est mal coloré ainsi que le noyau. Les contours cellulaires sont bien visibles et les

éléments ne sont pas confondus. Quelques leucocytes sont mêlés aux cellules épithéliales.

Le tissu interstitiel est normal et les gros vaisseaux ne sont pas atteints, mais les artérioles glomérulaires, sont entourées de cellules rondes.

EXPÉRIENCE LXVII

Lapin inoculé le 29 juin avec une solution diluée d'abrine. Meurt le 1er juillet, ayant présenté une notable quantité d'albumine. Foie gros, congestionné. La vésicule présente un liquide légèrement teinté de sang.

Reins gros, décolorés, blanchâtres. Capsules surrénales moyennes.

Péricarde rougeâtre, épanchement séro-fibrineux. Cœur distendu par le sang. Congestion pulmonaire.

EXAMEN HISTOLOGIQUE

Reins. — *Glomérules.* Légère prolifération leucocytaire dans le bouquet glomérulaire. Peu de congestion des capillaires. Cellules épithéliales augmentées de volume quelquefois desquamées. Cellules de la capsule conservées, mais grosses, à noyaux saillants dans toutes les cavités capsulaires. Léger exsudat granuleux auquel sont mêlés parfois des leucocytes.

Tubes contournés et *branches montantes* de Henle. Epithélium parfois simplement tuméfié et trouble comme dans l'expérience LXV. Mais le plus souvent la désorganisation des cellules est plus avancée ; le protoplasma se résout en une poussière granuleuse qui tombe dans la lumière du tube avec les noyaux et quelques leucocytes. Ailleurs les cellules sont seulement déchiquetées, de forme irrégulière ou abrasées, figurant une bande protoplasmique basse appliquée sur la paroi et contenant des noyaux disséminés ; la cavité de ces tubes renferme des détritus granuleux et des boules claires ou légèrement réfringentes. Sur certains points les cellules sont claires, ne se colorent plus, ainsi que les noyaux, ou bien ont subi une fonte totale et la cavité du tube ne contient que de vagues débris cellulaires.

Les *anses descendantes* sont dilatées, remplies de débris de cellules, de boules et de leucocytes. Leur épithélium est saillant. Les *tubes droits* de la région corticale offrent des altérations catarrhales, variables : prolifération des cellules, tuméfaction, décoloration du protoplasma autour du noyau. Les tubes collecteurs de la région

papillaire sont à peu près normaux. Cellules rondes disséminées autour des des tubes, et surtout groupées autour des capillaires très congestionnés de la région médullaire.

Foie. — Désintégration des cellules surtout accentuée vers les parties centrales. Certaines cellules ne contiennent plus que quelques granulations un peu différentielles ; enfin d'autres sont absolument incolores, claires, vitreuses ; le noyau seul est coloré et le contour cellulaire se dessine nettement. Les capillaires sont congestionnés ; quant aux espaces portes, leur lésion ne doit pas entrer en ligne ici, car il existait de la coccidiose dans le foie.

EXPÉRIENCE LXVIII

Lapin. A reçu une injection sous-cutanée de quelques gouttes de solution d'abrine sous la peau le 1er juillet, meurt le 7 juillet. Urines toujours très foncées, riches en albumine. Œdème prononcé des pattes postérieures surtout.

Autopsie. — Léger épanchement péritonéal. Epanchement péricardique. Congestion de tous les viscères. Reins petits, congestionnés, rougeâtres. Foie de volume moyen.

EXAMEN HISTOLOGIQUE

Reins. — *Glomérules* volumineux. Anses capillaires distendues. Saillie et tuméfaction des cellules épithéliales. Légère prolifération leucocytaire. Exsudat hyalin, incolore dans la cavité de la capsule.

Tubes contournés et *anses de Henle.* Cellules volumineuses remplissant toute la lumière des tubes, confondues entre elles, sans délimitation ; protoplasma trouble, mal coloré. Sur certains tubes il ne reste presque plus d'épithélium ; il semble que celui-ci est tombé comme en poussière. La cavité des tubes ne contient que des débris protoplasmiques informes. Les noyaux restent bien colorés. Pas de vacuoles. Pas de boules dans le protoplasma ou dans la lumière de ces tubes.

Les *anses descendantes* ont un épithélium un peu tuméfié ; les autres tubes droits présentent des signes d'inflammation plus ou moins accusés, et contiennent quelques détritus protoplasmiques provenant des cellules situées au-dessus. Pas de cylindres.

Tissu interstitiel et vaisseaux normaux.

Foie. — Envahissement des espaces portes par les cellules rondes

et quelques fibrilles conjonctives jeunes. Inflammation catarrhale des conduits biliaires. Lobules non déformés présentant des foyers de nécrose disséminés, peu étendus et envahis par le sang épanché des capillaires voisins et quelques leucocytes. La disposition trabéculaire sur ces points est complètement bouleversée. Ailleurs elle est normale et les cellules n'offrent pas d'altérations importantes, sauf un peu de surcharge graisseuse par places

EXPÉRIENCE LXIX

Lapin inoculé le 5 août avec une goutte de solution d'abrine diluée dans 1 centimètre cube d'eau. Amaigrissement rapide les jours suivants. Ne mange plus guère. Œdème des membres. Urines très troubles. Nombreux cylindres. Albumine. Meurt le 16 août.

Foie normal de consistance ferme. Vésicule saine.

Reins, blanc jaunâtre, d'aspect cireux, décolorés, œdémateux.

La capsule se décortique très facilement. Poids 9 grammes et 8gr,75.

Cœur gros, dilaté, surtout le ventricule droit. Poumons congestionnés. Pas d'urine dans la vessie.

EXAMEN HISTOLOGIQUE

Foie. — Hyperplasie très manifeste des espaces portes à tendance envahissante constituée par du tissu conjonctif jeune et des cellules qui se glissent entre les travées et les fissures portes sans s'étendre jusqu'aux espaces voisins.

Lobules normaux. Congestion des capillaires intertrabéculaires peu marquée. Quelques foyers de nécrose comme dans l'expérience LXVIII.

Reins. — *Glomérules* volumineux remplis de cellules embryonnaires ; épithélium tuméfié, clair et desquamé par places. Exsudat granuleux abondant à l'intérieur de la cavité glomérulaire.

Tubes contournés et *anses de Henle :* cellules en dents de scie ou abrasées ; quelques-unes claires, vitreuses, la plupart troubles uniformément colorées. Contours cellulaires le plus souvent invisibles. Les boules ne sont pas rares ; le protoplasma s'effrite et forme dans la cavité des tubes une poussière granuleuse. Les noyaux se colorent mal. Pas de dégénérescence graisseuse. Quelques cylindres colloïdes çà et là dans les tubes.

Les cellules des *tubes excréteurs* sont également mal colorées ; leur protoplasma est vitreux, semé ça et là de granulations ; elles sont souvent tassées ou desquamées.

Les vaisseaux sont congestionnés dans l'intervalle des tubes ; mais il n'y a pas d'hémorragies. Le tissu interstitiel ne présente pas de modifications.

En somme, glomérulo-néphrite diffuse généralisée.

EXPÉRIENCE LXX

Lapin de 2.200 grammes. Inoculé le 5 août avec une goutte de solution d'abrine.

Le 8 août un œdème considérable se voyait au niveau de la piqûre. Le 10 août, l'œdème local a diminué mais les pattes sont œdématiées en totalité. État cachectique.

Réinoculé le 17 août avec trois gouttes diluées. Pas d'inoculations depuis cette époque. Reste maigre, mais mange assez bien. Est sacrifié le 16 septembre.

Foie petit, coloration normale. Vésicule vide de bile, parois épaisses, congestionnées, arborisations vasculaires nombreuses. Reins normaux 6gr,40 et 6gr,20. Substance corticale un peu décolorée, jaunâtre. Capsule normale. Cœur dilaté. Pas de péricardite. Poumons sains.

EXAMEN HISTOLOGIQUE

Foie. — Fibrose peu accentuée des espaces portes, mais arrêtée dans son développement; car la néoplasie n'est guère formée que par des fibrilles conjonctives et quelques cellules rondes; sans prolifération des cellules embryonnaires, comme c'est le cas dans les processus inflammatoires actifs. Le tissu conjonctif est à peu près également répandu autour de tous les organes des espaces, mais plus particulièrement autour des conduits biliaires. Les espaces portes ne sont jamais réunis entre eux. Lobules et cellules hépatiques normaux. Veines sus-hépatiques épaissies entourées d'un petit cercle de tissu conjonctif.

Reins. — Pas de lésions appréciables des glomérules, ni des vaisseaux. Les altérations des tubes sont irrégulièrement disséminées. Certains des tubes contournés et des anses de Henle sont sains ou à peine malades ; d'autres au contraire offrent des altérations cellulaires très prononcées aboutissant à la destruction à peu près complète de l'épithélium.

En somme dans ce cas, il semble que s'il a existé, ce qui est très vraisemblable, des lésions du foie et du rein, elles ont en général

guéri et la régénération des éléments atteints a été à peu près complète. Du côté du foie il est resté un certain degré de fibrose embryonnaire dans les espaces portes qui dénote une altération antérieure arrêtée dans son évolution.

Dans le rein, la réparation s'est faite sans traces de lésions antérieures sur certains points mais cependant quelques régions sont restées profondément atteintes et continuent à être malades. Il convient de faire remarquer aussi que l'intoxication a été très minime (Deux inoculations) et que l'animal n'avait plus reçu d'inoculations pendant un mois.

EXPÉRIENCE LXXI

Chien de 11^{kg},150 grammes inoculé le 11 juillet avec une goutte d'abrine. Réinoculé le 17 juillet (2 gouttes), le 23 juillet (4 gouttes) le 25 juillet (4 gouttes), le 31 juillet (5 gouttes). A cette époque il pesait seulement 10^{kg},500, mangeait peu, avait de la fièvre, et une éruption rosée légèrement prurigineuse. Les urines contenaient des pigments biliaires et de l'urobiline, une notable quantité d'albumine et donnaient par l'acide azotique un précipité cristallin en masse. Cylindres cireux et cristaux à l'examen microscopique.

Réinoculé le 5 août et le 8 août avec 8 gouttes : somnolence, abattement fièvre, éruption très prononcée, peau chaude, chute des poils. Pas de paralysie.

On cesse les inoculations; le 5 septembre, l'état était à peu près semblable. Animal très amaigri, abattu, éruption persistante ainsi que l'alopécie, poids 9^{kg},500. Urines : traces d'urobiline, pigments biliaires.

Albumine très appréciable par la chaleur, par le réactif de Tanret et celui de Spiegler.

Le 2 octobre, l'animal a repris du poids, 10^{kg},800 ; il est plus vif, mange bien ; l'éruption rosée a disparu ; mais il y a encore des lésions eczémateuses et séborrhéiques. Urines 250 grammes. Albumine rétractile par la chaleur ; précipité par le réactif de Tanret. Pas d'urobiline, ni de pigments biliaires.

Le 2 novembre, poids 10 kilogrammes; l'état de la peau s'est amélioré, les éruptions ont à peu près disparu.

18 novembre. L'animal est toujours très maigre. Les urines contiennent beaucoup d'albumine, de l'urobiline et des pigments biliaires.

28 décembre. Poids 10 kilogrammes, amaigrissement persistant,

peu d'appétit. Flots d'albumine, pas de pigments biliaires, pas de traces d'urobiline.

L'animal est sacrifié le 13 janvier 1897.

Autopsie. — Foie petit, faiblement coloré ; pas de déformations, pas d'indurations, mais plutôt certaine friabilité sous le doigt. Poids, 220 grammes.

Reins. Assez gros, substance corticale pâle, capsule un peu adhérente par places, zones congestionnées, surtout dans la substance médullaire.

Cœur gros, plutôt dilaté uniformément. Ventricule gauche assez épais. Pas de lésions péricardiques.

Poumons normaux. Rate saine. Intestins et péritoine sains.

EXAMEN HISTOLOGIQUE

Foie. — Légère sclérose des espaces portes constituée par du tissu conjonctif adulte, plus manifeste dans les régions voisines de la capsule de Glisson ; pas de néo-canalicules. Les cellules hépatiques sont en général normales, toutefois par places on constate l'existence de groupes de cellules, plus claires, plus transparentes. Les modifications du protoplasma cellulaire se rapprochent de la dégénérescence hyaline ou vitreuse que nous avons déjà signalée dans d'autres cas. Les noyaux se colorent faiblement.

Les capillaires sont normaux. Les veines sus-hépatiques sont entourées d'un petit cercle fibreux, plus ou moins épais, à la périphérie duquel se voient un grand nombre de cellules rondes qui s'infiltrent entre les travées. L'endothélium de ces veines est généralement desquamé.

Dans les espaces portes les artères et les veines paraissent saines ainsi que les canalicules biliaires.

En somme, dans ce foie on constate un reliquat de lésions aiguës, des traces d'un processus inflammatoire ayant atteint les espaces portes et les veines sus-hépatiques, mais qui ne se révèle plus que par une sclérose légère, constituée, adulte. Quant aux altérations cellulaires qui paraissent avoir existé à une époque (pigments biliaires, urobilinurie), elles semblent s'être réparées et il n'y en a plus guère que des traces.

Reins. — On trouve dans les reins un certain nombre de petits foyers de sclérose, formés uniquement par du tissu conjonctif bien développé, et représentant des cicatrices, des reliquats de processus inflammatoires anciens. Ces nodules fibreux sont surtout abondants dans la zone intermédiaire entre la substance corticale et la substance

médullaire et sous la capsale, dans la région corticale. Quelques glomérules atrophiés se voient souvent à leur intérieur. Mais en dehors de ces parties plus particulièrement malades les glomérules présentent en général un certain degré de sclérose ; le tissu conjonctif est disséminé entre les capillaires qui disparaissent complètement parfois, étouffés par la prolifération cellulaire, tandis que dans les autres parties ils sont au contraire plus saillants et plus dilatés. Bien que certains glomérules soient à peu près totalement envahis par la sclérose, on constate rarement la symphyse glomérulaire. La capsule est en général épaissie ou même entourée d'un anneau fibreux. L'épithélium est souvent desquamé. Certains glomérules se font au contraire remarquer par leur intégrité parfaite.

Le maximum des lésions glomérulaires est toujours au niveau du pédicule vasculaire : les artérioles sont généralement épaissies, entourées de tissu conjonctif assez dense et de cellules rondes, qui envahissent souvent les espaces intertubulaires voisins. Ceux-ci offrent un développement assez marqué des éléments conjonctifs, cellules et fibres. Les artères sont pour la plupart atteintes de périartérite bien accusée.

Les tubes offrent tous à des degrés divers les lésions épithéliales que nous avons déjà rencontrées bien souvent. Toutefois les tubuli contorti sont beaucoup plus atteints que les anses larges de Henle. Les cellules ont des contours indécis ; elles sont déchiquetées ou aplaties, abrasées du côté de la lumière du tube. Leurs noyaux sont mal colorés, manquent souvent ou font saillie dans la cavité du tube, gros, irrégulièrement arrondis et réduits à quelques granulations chromatiques seules colorées ; fréquemment ils sont tombés dans l'exsudat cavitaire où on les retrouve mêlés à des débris protoplasmiques, à des boules hyalines, à des cylindres, etc. Certains tubes sont dilatés et complètement privés d'épithélium. Sur les cellules qui paraissent mieux conservées, la striation du protoplasma dans les tubes contournés n'est plus apparente ; le corps cellulaire offre des vacuoles et des amas protoplasmiques granuleux. Dans un grand nombre d'éléments se voient des gouttelettes graisseuses. Enfin un certain nombre de systèmes tubulaires eares, ont un épithélium qui paraît normal. Les tubes droits sont sains.

Pas de dégénérescence amyloïde.

CHAPITRE IX

INTOXICATION PAR DIVERSES TOXINES

Nous avons dû limiter nos recherches à un certain nombre de toxines, mais nous terminerons cet aperçu en rapportant quelques uns des travaux relatifs aux effets d'autres toxines microbiennes sur le foie et sur le rein.

Choléra. — Les dernières recherches ont démontré que les bacilles de choléra qui se développent dans l'intestin, déterminent un empoisonnement général par les produits toxiques qu'ils déversent dans l'organisme, sans se répandre eux-mêmes dans le sang.

Les lésions du foie et du rein dans le choléra sont donc, à moins de complications infectieuses secondaires, très vraisemblablement des lésions toxiques, comme Straus, Klebs l'avaient laissé entendre (1).

Les recherches expérimentales sur le choléra, si riches en documents, nous renseignent peu sur les altérations du foie et du rein dans cette affection. Mais le travail de Papillon (2) (1893) contient des faits qui au point de vue histologique sont d'une grande valeur. Les pièces ont été recueillies peu de temps après la mort et sont relatives à des cas de durée plus ou moins longue.

Avec Straus, Hanot et Gilbert, Kelsch et Vaillard, Simmonds (de Hambourg), Rumph (de Hambourg), Papillon signale la tuméfaction trouble de la cellule rénale aboutissant à la fonte granu-

---

(1) On a longtemps discuté sur le rôle pathogénique de l'ischémie artérielle dans a détermination des lésions cholériques.

(2) P. H. Papillon. Thèse. Paris, 1893.

leuse de sa partie interne, dans les tubes contournés et les anses larges, la nécrose de coagulation et une sorte de tuméfaction transparente.

Les glomérules sont normaux, les capillaires sont congestionnés, les gros vaisseaux sont sains. Le tissu conjonctif est un peu œdématié.

Cet auteur pense que la séparation des cellules malades se fait assez rapidement ; dès le dixième jour les éléments abrasés reprendraient leur aspect strié et, dès la fin de la deuxième semaine, les tubes contournés pourraient avoir repris leur aspect normal. La réparation ne peut avoir lieu quand l'épithélium est atteint de nécrose totale.

Dans le *foie* les lésions sont rarement généralisées et l'on peut sur le même organe observer des coupes presque normales et d'autres très altérées. Les vaisseaux, le tissu conjonctif, les canaux biliaires seraient épargnés par l'agent pathogène qui attaque surtout l'élément noble.

L'altération la plus fréquente de la cellule hépatique est la dégénérescence graisseuse qui est localisée aux zones sus-hépatiques. Presque aussi fréquentes sont l'hypertrophie cellulaire et nucléaire, et la multiplication nucléaire.

Enfin la tuméfaction transparente, signalée par Hanot et Gilbert, et la nécrose de coagulation ont été également rencontrées dans quelques cas.

EXPÉRIENCE LXXII

Nous avons examiné le foie et les reins d'un lapin à qui on avait fait absorber par le tube digestif des cultures de bacille de chloléra au laboratoire de M. Metchnikoff.

Les lésions observées dans ces organes ne différaient pas sensiblement de celles signalées chez l'homme, nous n'en donnons pas une description spéciale.

Dans le *foie*, ce qui nous a frappé particulièrement, c'est l'hyperleucocytose considérable dans les capillaires lobulaires et autour des cellules hépatiques ; la congestion de ces capillaires, les hémorragies fréquentes auxquelles elle donnait naissance.

Nous avons remarqué également des modifications cellulaires importantes, attestant une dégénérescence assez avancée de la cellule ; nous avons noté d'autre part, l'hypertrophie des cellules dont les noyaux étaient parfois dédoublés ou déformés, segmentés, etc.

Du côté des *reins*, il s'agissait surtout de lésions épithéliales des tubes contournés et des anses descendantes avec congestion des glomérules et sans lésions vasculaires notables. Les altérations épithéliales consistaient en une tuméfaction et une fonte granuleuse des cellules ; un début de nécrose de coagulation très apparente sur certains points et une leucocytose intertubulaire assez marquée.

Il n'y avait pas de dégénérescence graisseuse. Nous n'insistons pas davantage sur ce fait qui, en somme, n'est pas plus démonstratif que les faits cliniques et notamment ne tranche pas la question pendante entre la théorie toxique et la théorie hydrémique des accidents cholériques.

Tuberculine. — La tuberculine peut, en dehors de l'action du bacille tuberculeux lui-même, déterminer des néphrites. Le fait a été prouvé expérimentalement par Grancher et H. Martin, Arloing, Rodet et Courmont; enfin Chauffard a apporté une observation de néphrite par tuberculine suivie de mort qui a la valeur d'une expérience.

Plus récemment Carrière (1) a fait une étude expérimentale des altérations histologiques du foie et du rein produites par les toxines tuberculeuses. Ces altérations peuvent se résumer de la façon suivante :

Foie. — *a*). Tuméfaction trouble des cellules de la périphérie du lobule, surtout dans les cas où les doses de tuberculine ont été assez élevées.

b). Nécrose spéciale des éléments cellulaires centrolobulaires caractérisée par la fragmentation, l'état réticulé, vacuolaire du protoplasma et la dégénérescence fragmentaire et granuleuse des noyaux.

c). Lésions endothéliales de la veine porte (fortes doses de tuberculine).

d). Vaso-dilatation des capillaires centrolobulaires et foyers d'hémorragies interstitielles.

e). Endartérite (forte dose) périartérite (petites doses prolongées).

f). Absence d'infiltration graisseuse ou amyloïde.

---

(1) *Arch. de Médecine expérim.*, janvier 1897.

Reins. — *a*). Hypérémie glomérulaire ou glomérulite de plus en plus prononcée à mesure que l'expérience dure plus longtemps.

b). Tuméfaction et nécrose des cellules épithéliales des tubuli conterti et des tubes ascendants de Henle (dégénérescence fragmentaire et vacuolaire du protoplasma, désintégration fragmentaire du noyau.

c). Tuméfaction simple de l'épithélium des autres tubes. Cylindres granuleux.

d). Endartérite légère, hypérémie, hémorragies interstitielles (fortes doses), périartérite légère (faibles doses).

e). Ni dégénérescence graisseuse, ni amyloïde.

Bacillus septicus putidus. — Enfin des microbes peu pathogènes, tels que le bacillus septicus putidus, étudié par Roger (1), peuvent aussi non seulement lorsqu'ils sont injectés eux-mêmes, mais encore par leurs seules toxines causer des lésions hépatiques. Si l'intoxication est rapide et évolue en cinq ou six jours, on obtient une dilation des capillaires, des foyers de nécrose, des nodules et des accumulations de cellules rondes au niveau des espaces portes. Si l'évolution est plus lente, on constate des nodules vitreux ou embryonnaires, et l'on trouve une cirrhose embryonnaire périportale plus ou moins marquée.

Nous nous arrêterons là dans l'étude des lésions hépatiques et rénales d'origine toxi-infectieuse ; nous pensons avoir passé en revue la plupart des faits expérimentaux qui ont été produits sur cette question.

Nous espérons avoir apporté nous-même un certain nombre d'observations nouvelles assez démonstratives et capables de fournir quelques éclaircissements dans cette question, encore bien obscure, des intoxications microbiennes.

---

1) Roger. *Presse médicale*, 1894.

TROISIÈME PARTIE

CONSIDÉRATIONS GÉNÉRALES

SUR LES INTOXICATIONS MICROBIENNES DANS LEURS RAPPORTS AVEC LA PATHOLOGIE HÉPATIQUE ET RÉNALE

I

Arrivé au terme de cette étude de pathologie expérimentale nous voudrions examiner maintenant les applications qui peuvent être faites à la pathologie humaine des résultats fournis par les expériences antérieures que nous avons rappelées, et par celles qui nous sont personnelles. Les intoxications par les produits bactériens, que l'on réalise d'une façon idéale chez l'animal, alors que chez l'homme la multiplicité et la confusion des facteurs morbides s'opposent à l'édification d'une conception pathogénique certaine, ces intoxications peuvent-elles être invoquées pour essayer de résoudre un certain nombre de problèmes de pathologie générale et spéciale ? Les faits viennent-ils confirmer les hypothèses que l'on a avancées depuis quelque temps à ce sujet? C'est ce que nous allons tenter de rechercher, en nous appuyant sur les résultats acquis dans cette voie, en analysant les états morbides créés par les différents modes d'intoxication aiguë, subaiguë ou chronique.

Nous avons rappelé au début de ce travail que parmi les processus pathogéniques, l'intoxication occupait le premier rang. Quelleque soit leur origine, les produits toxiques élaborés dans l'orga-

nisme ou venus de l'intérieur, ont une action spéciale sur les éléments anatomiques des organes et sont la cause de lésions bien déterminées, notamment dans le foie et dans le rein. Nous avons vu que certaines de ces intoxications résultaient de l'activité vitale des microbes qui, dans le tube digestif en particulier, donnent naissance dans certains cas à des produits de fermentation anormale, nocifs pour l'appareil où ils s'élaborent ainsi que pour toute l'économie.

Le rôle de ces microorganismes est incontesté ; les notions bactériologiques ont transformé peu à peu la pathologie. Mais le mode d'action de ces microbes est encore à l'étude. Pendant longtemps l'idée de l'infection a seule dominé. On a recherché partout dans les humeurs comme dans les organes la présence des bactéries ou les traces de leur passage et l'on s'est efforcé d'attacher une spécificité pathogénique à chaque individualité parasitaire. Les études de biologie et de physiologie générales vinrent bientôt transformer la microbie et donner une importance prépondérante à l'activité de travail de la cellule bactérienne, aux produits de sécrétion de cette dernière et à leur action sur la cellule animale. Si ces connaissances ont éclairé d'un jour nouveau les questions de pathologie générale, la pathologie spéciale n'a pas encore bénéficié de ces découvertes dans une aussi large part.

*
* *

Les rapports de l'infection avec les néphrites ont été l'objet de nombreuses études et les phases par lesquelles a passé l'histoire de ces affections sont très caractéristique.

Les premières recherches de Weigert, Markwald, Litten, permirent de supposer que les microbes déterminaient des néphrites, et que la lésion était due au passage des microorganismes à travers le rein. Kannenberg et surtout le professeur Bouchard montrent que les bactéries contenues dans le sang se retrouvent dans le rein et dans les urines. Ils en concluaient qu'il existe un rapport étroit entre l'élimination microbienne et les lésions rénales qu'on rencontre dans ces cas.

Charrin, dans ses premières expériences (1888), ayant provoqué

des néphrites variées par l'inoculation du bacille pyocyanique, et n'ayant obtenu d'albuminurie qu'avec des doses excessives de cultures privées de parasites, pensait que l'élimination des microbes par l'urine détermine dans les cellules épithéliales des traumatismes, en même temps que l'oblitération des vaisseaux pouvait résulter de l'affluence des microbes : les lésions mécaniques des épitheliums et des vaisseaux suffisaient à expliquer les néphrites. Puis les recherches se multiplièrent sur l'homme et les animaux conduisant à des résultats différents: tantôt les microbes franchissaient l'épithélium sans déterminer de lésions, tantôt la néphrite suivait de près l'apparition des microbes dans les urines, enfin dans certaines infections on constatait l'albumine sans pouvoir déceler les microbes ni dans le rein, ni dans les urines.

La connaissance des maladies dans lesquelles l'infection restée locale déverse dans la circulation des produits toxiques capables de léser le rein (diphtérie), permit d'établir l'existence de deux catégories de néphrites ; les unes infectieuses, les autres toxi-infectieuses. Enriquez, qui dans sa thèse admet cette division, cite parmi les néphrites toxi-infectieuses, les néphrites de la diphtérie du choléra, de la tuberculose, puis il étudie les néphrites infectieuses proprement dites, c'est-à-dire celles où les microbes se retrouvent dans l'urine. Dans ces cas, il pense que si parfois « le produit toxique du microbe associe son action à celle du microbe lui-même, sans qu'il soit possibled e déterminer exactement leur part respective dans la production des lésions, dans d'autres (fièvre typhoïde, pneumonie) la détermination rénale des microbes et le passage de ceux-ci à travers les éléments anatomiques sont les facteurs principaux de l'albuminurie. La conclusion générale est que la néphrite des maladies infectieuses ne comporte pas une pathogénie identique. Le microbe provoque la lésion rénale, tantôt par son produit de sécrétion, tantôt par la généralisation dans le rein et son élimination par l'urine.

Nous pensons qu'il est possible d'être plus affirmatif ; en somme, la question peut se poser de la façon suivante : 1° les bacilles pathogènes déterminent-ils toujours par leur séjour dans le rein et leur élimination par les urines des altérations rénales ? 2° Les toxines

suffisamment actives causent-elles des néphrites semblables à celles observées au cours d'une infection ?

A la première question nous répondrons par les expériences de Straus et Chamberland (1) qui ont trouvé des microbes dans l'urine de cobayes inoculés avec le charbon en l'absence de toute altération des cellules sécrétantes. Maffucci (2) et Trambusti ont vu l'élimination des bacilles du charbon et de la fièvre typhoïde par les urines se produire sans lésions des épithéliums ou des capillaires du rein. Finkler et Prior, avec le bacille cholérique, Kraus et Passet, avec le staphylocoque, Frœnkel et Simmunds, etc., sont arrivés aux mêmes résultats.

Plus récemment Biedl et Kraus (3) sont allés plus loin ; ils admettent que l'excrétion des microbes est une fonction physiologique ; que non seulement elle n'est pas la conséquence de lésions des capillaires ou des tubes, mais elle ne lèse pas ceux-ci. Enriquez pense aussi qu'il existe une élimination physiologique rénale des microbes non détruits dans l'organisme par le phagocytisme. *Ainsi des microbes pathogènes ont pu traverser le rein sans provoquer aucune lésion.*

La seconde question a été résolue par des expériences nouvelles de Charrin, qui a démontré que la néphrite due aux toxines pyocyaniques seules était absolument semblable à celle que détermine l'injection des bacilles, par l'expérience de Chantemesse et Widal avec les toxines du bacille d'Eberth, etc. Nos expériences d'autre part viennent apporter des documents nouveaux et permettent d'assimiler les néphrites des maladies septicémiques à celles des infections locales (diphtérie, choléra, etc.). Sherrington (4) pense même que l'élimination des microbes par les urines est favorisée, sinon déterminée, par les lésions épithéliales primitives dues aux sécrétions microbiennes.

Nous dirons donc en nous appuyant sur les faits cliniques de

---

(1) Straus et Chamberland. *Archives de Physiologie*, 1883.

(2) Maffucci et Trambusti. *Revista Internazionale*, 1886.

(3) Biedl et Kraus. *Arch. f. experim. pathol.*, XXXVII.

(4) Sherrington. *Journal of. patholog.* (n° 3, 1893).

néphrite diphtérique, tétanique, etc., et sur les faits expérimentaux, que la présence des microbes dans le rein et leur élimination n'est nullement une cause *nécessaire* de néphrite infectieuse. L'action locale mécanique du microbe n'est même pas *suffisante* en général, sauf lorsqu'il existe de véritables embolies microbiennes, pour déterminer des lésions notables. La présence des microorganismes dans le rein peut favoriser l'apparition des altérations, les rendre plus intenses, car les élements anatomiques sont ainsi directement impressionnés par les produits solubles sécrétés (qui agissent sur les capillaires immédiatement et déterminent des modifications de la circulation) et peut-être aussi par les toxines contenues dans le corps des microbes. Mais en somme dans tout ceci il n'y a qu'une action des substances toxiques sur les diverses cellules.

Les considérations dans lesquelles nous venons d'entrer au sujet de la pathogénie des néphrites aiguës nous conduisent à adopter une opinion analogue au sujet des hépatites aiguës. Nous laisserons de côté les infections biliaires d'origine ascendante pour nous occuper seulement des lésions infectieuses d'origine vasculaire (système de la veine porte, sytème de l'artère hépatique et des lymphatiques). Or quelles sont les lésions attribuées aux hépatites infectieuses dont on trouve tous les intermédiaires depuis certaines hépatites congestives jusqu'à l'atrophie jaune aiguë? Les travaux de Hanot et de ses élèves, de Kelsch et Kiener, etc., nous ont appris que le foie infectieux se présentent à l'examen macroscopique avec des caractères spéciaux de coloration, de consistance, etc., et qu'on y remarque surtout des taches ou des plaques, blanchâtres, les nodules infectieux de Hanot; quant aux lésions histologiques elles consistent en général en une prolifération embryonnaire des espaces portes; une hyperleucocytose dans les capillaires et entre les travées lobulaires, une dilatation de ces capillaires qui peuvent prendre un aspect anévrysmal ou angiomateux (Gastou), sont bourrés de leucocytes ou de globules rouges et enfin déforment les trabécules. Les cellules sont atrophiées, dégénérées et offrent des altérations protoplasmiques multiples et diverses.

Dans les espaces portes, les veines portes, les artérioles sont atteintes de lésions inflammatoires; les néocanalicules biliaires ne sont pas rares et les conduits de la bile offrent une périangiocholite et une angiocholite qu'on peut rapporter à la périartérite infectieuse des vaisseaux nourriciers de la paroi.

Lorsque le processus infectieux s'atténue ou guérit, on peut voir se produire après la guérison de la maladie une cirrhose caractérisée par des granulations infectieuses et histologiquement par une capillarite chronique avec infiltration embryonnaire et néocanaliculaire en même temps que par un processus de prolifération ou de régénération du parenchyme. Cette capillarite peut, en s'associant à d'autres altérations, déterminer une cirrhose qui est toujours intralobulaire, intercellulaire, capillaire et même monocellulaire (1).

Si l'on veut maintenant comparer cette description à celle des lésions rapportées par Courmont, Doyon et Paviot, par Guinard et Teissier dans l'intoxication diphtérique chez le chien, par Charrin dans l'intoxication pyocyanique, par Krawkow, par nous-même, il est impossible de ne pas être frappé de l'analogie des altérations dans l'infection et dans l'intoxication. Nous avons donné d'ailleurs des exemples d'infection et d'intoxication par les microbes et par les toxines de ces mêmes microbes, dans lesquels la démonstration est complète.

Les hépatites aiguës, dégénératives ou non, qu'on observe en clinique au cours ou à la suite de maladies infectieuses peuvent donc être de nature toxi-infectieuse. Elles seront causées probables ment plutôt par certains produits microbiens que par d'autres. Certains poisons minéraux ou végétaux ont de même une action élective sur le foie. Cette conception de l'origine toxique de diverses hépatites aiguës nous conduit à une interprétation de quelques faits de la pathologie hépatique plus satisfaisante qu'avec la théorie de l'infection et la notion de spécificité qui s'y rattache.

Pour prendre un exemple, considérons les théories pathogéniques de l'ictère grave. Ce syndrome, primitif ou secondaire,

(1) Gastou. *Le foie infectieux.*

traduit l'état de déchéance profonde du foie, et les troubles d'origine hépatique sont le plus souvent associées à ceux de l'insuffisance rénale concomitante (hépatonéphrite de Richardière). On a cherché à expliquer cette affection par des altérations humorales et surtout par des localisations microbiennes. C'est ainsi qu'on a décrit d'abord divers microbes communs, sans valeur pathogène bien déterminée ; mais l'on a été plus loin et l'on a supposé que ce syndrome, le plus souvent semblable à lui-même, relevait d'un agent spécifique que quelques auteurs ont cru découvrir. Ces théories ont été peu à peu délaissées : l'ictère grave ne dépend pas d'une cause univoque, mais résulte d'états pathologiques très variés ayant leur origine dans une intoxication minérale, organique ou microbienne. Chauffard pense qu'on peut affirmer que c'est un poison soluble qui attaque et détruit les cellules hépatiques, qu'il soit sécrété par les microbes autochtones devenus virulents ou par des germes d'origine intrinsèque.

Cette hypothèse est confirmée par les faits. On trouvera dans nos expériences plusieurs cas dans lesquels les animaux intoxiqués par diverses toxines ont succombé après un laps de temps variable avec des hémorragies, de l'ictère, des troubles nerveux, de l'albumine et des lésions hépatiques et rénales dégénératives très prononcées, reconnues au microscope (Exp. VII par exemple).

Les poisons microbiens qui ont déterminé ces lésions, ont agi dans ces cas comme les poisons minéraux, le phosphore, la toluylendiamine notamment. Nous ne pouvons donc que souscrire à la théorie de l'origine toxique en général de l'ictère grave en disant avec Chauffard « que plusieurs espèces bactériennes (non plus *peut-être*, mais *certainement*) peuvent sécréter des toxines à réactions pseudo-phosphoriques ».

*
* *

En résumé la plupart des processus infectieux se jugent par leur action toxique. Les hépatites et les néphrites infectieuses aiguës, qu'on décèle ou non la présence des microbes à l'intérieur des organes, se caractérisent par des lésions toxiques. « Le processus toxique est en définitive, dit Charrin, celui qui préside à la majo-

rité des lésions infectieuses. » La théorie que nous adoptons en nous appuyant sur les travaux des biologistes les plus autorisés, élargit singulièrement le domaine déjà si important des intoxications. Elle justifie les développements dans lesquels nous sommes entrés au début de cette étude, quand nous avons exposé les principaux travaux sur les lésions du foie et du rein dans les intoxications.

Quels que soient ces agents toxiques, les plus grandes analogies existent dans le mode d'action de beaucoup d'entre eux. Qu'ils soient d'origine minérale ou organique, qu'ils soient élaborés par des cellules animales ou végétales, ces poisons se caractérisent tous par les mêmes effets sur les cellules.

Les uns frappent surtout les éléments nobles, les cellules glandulaires, cellules épithéliales, et y déterminent la nécrose, la stéatose, et toutes les réactions inflammatoires on dégénératives les plus diverses.

Les autres atteignent plutôt le tissu conjonctif et sont des agents puissants de sclérose.

Quelques-uns enfin paraissent avoir une action élective sur les petits vaisseaux.

En somme cette conception de l'intoxication microbienne conduit à une notion pathogénique simple, à l'unité des processus morbides toxiques, qui en dernière analyse se réduisent à l'action d'un poison sur une cellule.

Si la doctrine de l'intoxication microbienne est infiniment séduisante pour l'esprit et explique rigoureusement la nature des lésions dans les maladies infectieuses aiguës, elle est non moins féconde en enseignement dans l'étude des maladies à évolution subaiguë et chronique.

Nous avons vu, en effet, que si les toxines sont des poisons dont l'action sur les éléments anatomiques est très analogue à celles des autres substances toxiques ; ces corps ont cependant des caractères très spéciaux qui donnent à leur étude un intérêt tout particulier. C'est pourquoi nous avons cru devoir insister un peu longuement dans notre second chapitre sur la nature de ces corps, leurs origines, leur mode d'action, ainsi que les moyens de défense que l'organisme peut mettre en œuvre contre eux.

Nous rappellerons rapidement quelques-uns des caractères les plus importants de ces toxines : ces corps sont assimilés aux diastases, aux ferments solubles ; ils n'agissent qu'après une période d'incubation ; quelques-uns ne paraissent pas toxiques par eux-mêmes, mais par les produits qu'ils élaborent dans l'organisme ; comme les ferments, ces substances pourraient avoir une continuité d'action remarquable sans épuiser leur puissance, c'est là peut-être la cause de leur toxicité énorme à des doses infinitésimales. Enfin détruites ou éliminées (et elles ne le sont peut-être pas toujours aussi rapidement qu'on le pense), ces toxines laissent vraisemblablement derrière elles des modifications humorales, une imprégnation particulière des cellules de l'organisme dont certains états morbides plus ou moins chroniques, dont l'immunité, dont l'état bactéricide, la présence d'antitoxine dans le sang, etc., nous attestent la réalité.

Guidés par les notions qui précèdent, voyons comment nous pouvons interpréter les résultats expérimentaux obtenus dans les intoxications subaiguës ou chroniques et quelles sont les applications de ces données expérimentales à la pathologie humaine.

Les conditions expérimentales doivent être divisées tout d'abord en deux variétés qui répondent à des conditions également très distinctes en clinique. En effet, tantôt l'intoxication est *momentanée, passagère* parce que la source des poisons a été détruite après un temps variable ; tantôt au contraire cette intoxication est *continue, persistante* parce que le foyer d'élaboration des toxines est toujours actif. Ces deux modes d'intoxication sont déterminés aisément par l'expérimentation.

II

Les maladies infectieuses à évolution cyclique réalisent parfaitement le premier type d'intoxication à durée limitée que nous avons en vue. La diphtérie, la fièvre typhoïde, la pneumonie, l'érysipèle, etc., produisent dans l'économie des poisons qui agiront pendant un temps limité avec une intensité variable. Puis, si

l'individu ne succombe pas aux lésions aiguës de la maladie, les microbes disparaîtront, ou leur virulence s'atténuera, les toxines seront éliminées ou modifiées et il ne subsistera plus alors que des altérations diverses des organes sur lesquels nous allons insister. Dans le foie et surtout dans le rein, on peut assez facilement réaliser ces différents processus.

A la suite d'une *intoxication profonde*, même *lorsque les agents producteurs des poisons n'existent plus*, on peut constater deux sortes de lésions, les unes sont *totales*, étendues à tout le parenchyme de l'organe, frappant avec plus ou moins d'intensité chacun des divers éléments. Les autres sont *partielles*, elles se limitent à certains territoires et dans ces derniers atteignent parfois électivement certains éléments.

a). Les premières sont en somme des lésious aiguës prolongées, elles aboutissent à une désorganisation complète assez rapide et sont une cause de mort fatale dans un délai de quelques jours à quelques semaines. Les lésions histologiques du foie et du rein sont essentiellement diffuses ; elles sont plutôt nécrobiotiques qu'inflammatoires. Expérimentalement, nos expériences VII et L, entre autres, répondent assez bien à ce type pathologique et anatomique. Cliniquement, cette forme est réalisée, par exemple, dans les néphrites aiguës de la convalescence des fièvres qui tuent les malades par insuffisance rénale (néphrite post-scarlatineuse aiguë), dans un laps de temps assez court après l'évolution de la maladie.

b). Dans d'autres cas, les lésions qui persistent après l'infection ne sont *pas aussi étendues*, soit que l'agent pathogène n'ait frappé que certaines parties du foie ou du rein ; soit, ce qui est plus vraisemblable, que les altérations, généralisées d'abord, se soient atténuées ou aient disparu dans certaines régions moins vulnérables, pour ne persister que sur quelques-unes pour une raison difficile à déterminer. Quoi qu'il en soit, le fait important est celui-ci : après une intoxination de durée plus ou moins longue, mais arrêtée dans sa marche, il subsiste, des *troubles locaux partiels* répondant à des *lésions partielles*.

Mais ici on peut distinguer deux variétés, suivant que ces lésions *partielles* sont *bruyantes*, *progressives* ou *silencieuses et stationnaires*.

α). Dans la première variété, la persistance des lésions est attestée par des symptômes hépatiques et rénaux plus ou moins accentués (ictère, urobilinurie, albuminurie, cylindres urinaires, etc.), variables dans leur intensité ; et la progression de ces lésions peut amener la mort. La cause de ces états pathologiques, après la disparition ou l'atténuation tout au moins des phénomènes d'intoxication, est difficile à préciser. M. Charrin pense que, les microbes disparus, les toxines éliminées, les éléments cellulaires malades continuent leur évolution pathologique : « Les nouveaux phénomènes sont le résultat des suites de l'infection, des déviations provoquées par les infiniment petits ou leurs sécrétions. Ces déviations poursuivent leur évolution (1). » Et ailleurs : « Plus tard, quand les microphytes ont disparu, quand leurs produits se sont éliminés, la *pathologie cellulaire demeure en scène, la déviation du type normal se poursuit*, elle donne la clef de la genèse des altérations sans nombre, suite des conséquences éloignées de l'infection. » Cette explication tend à attribuer à la cellule une spontanéité absolue. La cellule vivante normale ne peut guère être modifiée en général que par des agents extérieurs à elle ; lorsque ces derniers n'exercent plus leur action, il semble que la cellule doive réparer ses lésions, ou bien si elle est trop malade, déchoir de plus en plus et mourir.

Pour que la lésion cellulaire persiste, il faut que la cause d'altération demeure. D'après M. Charrin, cette cause serait dans la cellule même qui, modifiée à un moment, resterait modifiée sur un type pathologique. On pourrait penser aussi que les cellules malades, qui ne réparent pas leurs lésions, mais qui ne sont pas mortes ni en voie de nécrobiose, conservent leur état morbide, soit par suite de troubles locaux (modification des conditions de circulation, de nutrition, prolifération du tissu scléreux ambiant, etc.), soit par suite de modifications humorales persistantes. Car, si les toxines, sont éliminées au bout d'un certain temps, elles paraissent laisser dans l'économie des produits de leur activité chimique très réels qui ne sont peut-être pas sans

(1) Charrin. *Traité de pathologie générale*, p. 143 et 175.

action sur les éléments anatomiques déjà frappés antérieurement par des poisons actifs.

Quoi qu'il en soit, la persistance à la suite de l'intoxication microbienne de lésions *partielles*, progressives, à manifestations plus ou moins bruyantes nous paraît un fait établi. De nombreuses expériences nous ont permis de constater les degrés et les stades divers de ces lésions partielles.

β). A côté de ces faits, nous rangeons ceux qui ont trait à des lésions également *limitées*, peu *étendues*, mais *dont l'évolution est arrêtée* et qui ne donnent lieu à *aucun symptôme apparent*.

Nous avons rencontré ces états pathologiques chez des animaux qui ne paraissaient pas malades à la suite des inoculations expérimentales ou qui avaient succombé à des lésions aiguës, surajoutées, bien différentes de celles auxquelles nous faisons allusion. Ces altérations sont d'une très grande importance. Elles résultent d'une action spéciale élective des poisons sur certaines régions et certains appareils. Les lésions ont une évolution subaiguë et elles aboutissent dans le rein, par exemple, à une transformation fibreuse de quelques glomérules, ou à une destruction fonctionnelle à peu près complète de certains systèmes tubulaires ; toutes ces modifications s'accompagnent d'une réaction du tissu conjonctif très variable. Puis, les choses en restent là, et les altérations ne progressent plus parce que la cause a disparu, ou que les lésions sont constituées sur des types fixes (transformation fibreuse, régression des cellules, retour à l'état indifférent). Bref, les organes ont subi une atteinte qui les a privés d'une partie de leurs éléments fonctionnels.

Les organes, ainsi frappés partiellement n'en restent pas moins diminués dans leur valeur fonctionnelle et si l'on suppose qu'un certain nombre de causes morbides viennent à se produire à des intervalles variables, ces altérations partielles conduiront à la fin à une insuffisance fonctionnelle plus ou moins caractérisée. Si l'on ajoute aux intoxications microbiennes toutes les causes d'auto-intoxications et d'intoxications exogènes, on conçoit que les organes, attaqués peu à peu partiellement, arrivent à être le siège

de lésions chroniques très étendues, et que la vie n'est sauvegardée que grâce à l'intégrité de quelques parties de parenchyme normal.

C'est ce qu'on observe souvent lorsqu'on étudie le foie et les reins des vieillards.

Lorsque cet état est constitué, qu'il survienne une intoxication de quelque nature qu'elle soit, et surtout une toxi-infection, la lésion aiguë provoquée par ce nouvel agent, même peu intense, suffira à annihiler des organes dont la fonction était déjà si amoindrie.

En somme, les intoxications microbiennes, pratiquées dans des conditions expérimentales variées, permettent de concevoir, à la suite d'une intoxication de durée limitée, l'existence de deux sortes d'états pathologiques : l'un est caractérisé par des lésions progressives et bruyantes ; l'autre, par des lésions stationnaires dont la succession et l'accumulation peuvent être considérées comme constituant les plus importants des facteurs des états pathologiques chroniques.

*
* *

Les idées que nous émettons en nous appuyant sur les faits observés, viennent confirmer les doctrines pathogéniques avancées par quelques auteurs sur un certain nombre d'hépatites et néphrites subaiguës.

Chauffard, dans son article magistral du Traité de médecine, déclare que toute cirrhose est nécessairement un processus secondaire : « Qui dit sclérose dit lésion consécutive et subordonnée à une irritation préalable, mode réactionnel suivant lequel le tissu conjonctif répond à une irritation morbide quelconque pourvu que celle-ci soit suffisante, intense et prolongée ». Or, quels agents pathogènes sont plus susceptibles de réaliser ces conditions que ces toxines dont la puissance nocive est si grande, et dont les effets e font sentir pendant si longtemps. Aussi, pourrons-nous dire ques sles cirrhoses que nous avons obtenues, ainsi que quelques autre auteurs, sont des affections bien caractérisées et bien définies, car nous y trouvons les conditions réclamées pour établir un type de cirrhose, à savoir : la connaissance de l'agent pathogène initial (ici les toxines et elles seules), la voie d'apport de cet agent, et

par suite la topographie des lésions conjonctives réactionnelles qu'il provoque (dans nos cas il s'agit du réseau et du territoire de l'artère hépatique); enfin le mode d'évolution de ces lésions qui est attesté par tout ce que nous avons dit antérieurement.

Ainsi nous pouvons affirmer que dans la classification de Chauffard une catégorie de cirrhose apparaît nettement caractérisée par l'expérimentation : les cirrhoses infectieuses ou plutôt toxi-infectieuses, que nous appellerions plus volontiers, avec Hanot, des hépatites subaiguës par analogie avec les néphrites subaiguës.

Parmi ces hépatites déjà décrites par les cliniciens il en est quelques-unes dont les causes restent ignorées car l'infection initiale date d'une époque lointaine ou a passé inaperçue, il en est d'autres au contraire qui ont presque la valeur de faits expérimentaux. Tels sont les cas de Bourdillon (1) (cirrhose hépatique chez un homme de trente-deux ans au déclin d'une fièvre typhoïde); celui de Botkine (cirrhose postcholérique); enfin les nombreuses cirrhoses chez l'enfant (Laure et Honnorat), consécutives aux maladies infectieuses (scarlatine, rougeole, variole) qui d'après Palmer Howard (2) rentreraient pour plus de la moitié dans les statistiques des cirrhoses infantiles.

Mais il est une affection dont la pathogénie a été particulièrement discutée, et qui est peut-être plus que tout autre la conséquence d'une intoxination profonde, c'est la cirrhose hypertrophique biliaire, la maladie de Hanot. Repoussant la théorie proposée par Schachmann du diabète biliaire, qui repose sur un postulatum, l'hyperbiligénie, Chauffard pense qu'à un processus aussi spécifique doit correspondre une cause également spécifique. Il écarte les intoxications en général à cause de l'intégrité de la cellule hépatique, les infections biliaires ascendantes, car les scléroses septiques n'évoluent pas aussi lentement, avec de telles alternatives de rémissions et de reprises des accidents, et émet enfin l'hypothèse d'une origine parasitaire, pensant qu'il s'agit ici de protozoaires

(1) Bourdillon. *Congrès de l'Association pour l'avancement des Sciences*, 1891.

(2) Palmer Howard. *American Journal of medical sciences*, octobre 1887.

plutôt que de microbes. Hanot (1) déclarait au contraire avec Kiener que le problème était d'ordre bactériologique et que la cirrhose hypertrophique avec ictère chronique peut être envisagée comme une maladie d'origine infectieuse, comme une maladie résultant d'une infection à répétition.

Nous nous rallions plutôt à cette théorie en substituant à la notion d'infection celle de la toxi-infection qui paraît répondre aux diverses conditions symptomatologiques et anatomiques de la cirrhose hypertrophique.

La persistance des toxines ou de leurs dérivés dans l'économie explique la continuité de la maladie ; les recrudescences peuvent résulter de nouvelles poussées dues à l'introduction dans l'organisme de nouveaux poisons, de même qu'au cours d'un mal de Bright un écart de régime, une maladie fébrile intercurrente, provoquent une élévation du taux de l'albumine et un état subu-rémique.

Au point de vue anatomique l'expérimentation reproduit une hépatite à gros foie, à évolution subaiguë, offrant au point de vue histologique de grandes analogies avec la cirrhose de Hanot. L'ictère manque jusqu'à présent dans les observations, mais les urines contiennent des pigments biliaires ou de l'urobiline. Nous avons vu dans quelques cas, avec la toxine pyocyanique notamment, que la circulation des parois des voies biliaires pouvait offrir des modifications importantes, qu'elles étaient en particulier le siège de phénomènes vaso-moteurs capables de produire des hémorragies.

N'y aurait-il pas lieu de supposer que cette cirrhose biliaire pourrait résulter d'un péri-angiocholite subaiguë, conséquence de l'apport des toxines dans la paroi des conduits biliaires par les rameaux de l'artère hépatique.

Cette lésion s'accompagnerait secondairement de poussées d'angiocholite aiguë et d'une prolifération conjonctive péri-canaliculaire, qui tendrait à pénétrer dans le lobule pour entourer et

---

(1) Hanot. La cirrhose hypertrophique considérée comme une maladie infectieuse. *Bullet. médic.*, 1892.

isoler la travée hépatique sur le prolongement du canalicule biliaire, comme elle a déjà engainé celui-ci. Si l'on ajoute à cette cause efficiente, angiocholite toxi-infectieuse pariétale, cette prédisposition spéciale du foie, cette faiblesse congénitale ou acquise de l'organe qui se retrouve si souvent dans l'histoire des cirrhotiques, ainsi que Kabanoff (1) l'a bien mis en lumière encore récemment, on a peut-être ainsi réuni toutes les conditions pathogéniques de la cirrhose hypertrophique biliaire avec ictère chronique.

Du côté du rein l'existence des néphrites partielles expérimentales soit progressives, soit stationnaires vient appuyer les données et les faits cliniques.

Cuffer et Gastou ont attiré l'attention sur ces néphrites partielles au cours desquelles l'albuminurie persiste quel que soit le régime du malade à taux fixe irréductible sans altération de l'état général.

Ces faits peu expliqués et peu connus, rapportés par quelques-uns à une sorte de tolérance momentanée de l'organe, peuvent être en rapport avec ces destructions partielles et stationnaires du rein que nous avons signalées. L'intégrité des autres parties de l'organe explique la conservation des fonctions de l'émonctoire rénal et l'absence de phénomènes d'intoxication.

Brault (2) pense que la néphrite chronique et l'atrophie rénale ne peuvent s'expliquer que par la répétition d'inflammations successives attaquant les différentes parties de l'organe les unes après les autres. « L'hypothèse la plus vraisemblable est que l'agent de destruction procède par attaques fréquemment répétées, détruisant la glande par morcellement et permettant par suite une survie très longue ». Nos expériences et les conclusions que nous en avons tirées s'accordent parfaitement avec ces paroles. Le même auteur déclare « qu'on placera dans l'étiologie des atrophies du rein consécutives à cette série d'inflammations limitées à côté du saturnisme et de certaines dyscrasies, des intoxications dont l'action nocive fréquemment répétée sera de nature à en assurer le développement ». Et il ajoute plus loin : l'apparition chez une même personne d'une

(1) Kabanoff. *Arch. générales de médecine*, 1895.

(2) Brault. *Traité de médecine.*

néphrite scarlatineuse, d'une néphrite typhoïde, d'une néphrite grippale (qui peuvent être toutes interprétées dans le sens de toxi-infections) pourrait expliquer ainsi l'existence de néphrites chroniques dont on cherche en vain la cause.

Ces notions de pathologie humaine encore hypothétiques nous paraissent, grâce à l'appui des faits expérimentaux, bien près d'être complètement démontrées.

Mais l'intoxication, comme nous l'avons déjà indiqué, peut dans certains cas poursuivre son action. Les lésions d'abord partielles, limitées, s'étendent de plus en plus et deviennent de plus en plus profondes, donnant lieu à une maladie subaiguë ou chronique.

Cet autre processus pathogénique se rencontre en clinique. Sans parler de la néphrite post-scarlatineuse dont l'étiologie infectieuse n'est pas suffisamment déterminée, nous avons déjà cité les cas de néphrite diphtérique prolongée, et notamment la belle observation de Lécorché et Talamon, les observations de néphrites typhiques, rubéoliques, pneumoniques, streptococciques. Tous ces faits peuvent être rangés dans les néphrites subaiguës de Brault qui dans certaines conditions passent à l'état chronique.

Or dans tous ces cas nous pouvons dire avec cet auteur que « l'hypothèse d'une intoxication rend mieux compte de l'ensemble des phénomènes observés que celle d'une infection microbienne pure agissant à la manière d'un traumatisme ».

Bien que les faits cliniques n'aient pas la valeur démonstrative des cas expérimentaux que nous avons rapportés, nous citerons en dernier lieu une observation de néphrite subaiguë qui paraît due à la toxine streptococcique et qui est intéressante à rapprocher des expériences relatées plus haut.

OBSERVATION V

C... 29 ans, infirmière, prend un lit, salle Nélaton, dans le service de notre maître M. Gaucher, le 13 janvier 1896. Elle a ressenti la veille une douleur de gorge qui a été en s'accentuant peu à peu. Pas d'autres antécédants importants à relever que des *angines antérieures;*

bonne santé habituelle, mais est toujours un peu pâle. Nous constatons, à l'examen de la gorge, un gonflement de l'amygdale droite sans exsudat. L'amygdale est rouge, ainsi que la luette. Du côté gauche léger gonflement et rougeur. Ganglions cervicaux et sous-maxillaires engorgés, surtout à droite. Malaise général. Fièvre 38° 5 le soir. Régime lacté. Gargarisme à l'eau de guimauve boriquée Collutoire boraté.

Le 14, état semblable. Amygdale droite volumineuse, pas d'œdème de la luette. Pas d'exsudat. Température 37° 8, 38° 4.

Ensemencement sur sérum, gélose et bouillon du mucus prélevé dans les cryptes amygdaliennes. Pas de bacilles diphtériques. Streptocoques en courtes chaînettes et diplocoques non caractérisés. Le streptocoque inoculé à l'oreille d'un lapin a provoqué l'œdème, la rougeur sans suppuration. Les diplocoques n'étaient pas pathogènes pour la souris.

Le 14, les urines examinées ne contenaient pas traces d'albumine par la chaleur. Recueillies aussi aseptiquement que possible, avec une sonde stérilisée et à la fin de la miction, elles ne contenaient que des cocci indéterminés non pathogènes pour la souris et le cobaye en inoculations sous-cutanées, et provenant sans doute d'une infection accidentelle difficile à éviter lorsqu'on recueille des urines chez la femme. En tout cas il n'y avait pas, au moment de notre recherche de streptocoque dans l'urine.

Le 15. État semblable, quelques gouttes de sang recueillies à la pulpe du doigt et ensemencé n'ont pas donné de culture.

Le 20. L'angine était à peu près terminée ; il n'existait plus de fièvre. Pas d'albumine. Etat général bon.

Le 27. Le malade qui se levait depuis quelques jours mangeait et était en convalescence, est prise d'une sensation de fatigue et de malaise. Elle est obligée de s'aliter dans l'après-midi. A trois heures nous constatons un œdème assez prononcé des membres inférieurs, des cuisses et d'une partie du ventre. Céphalée. Pas de fièvre. Urines peu abondantes, *très albumineuses*. Régime lacté.

Le 28. Même état. Albumine. Pas de bruit de galop.

Le 29. L'œdème diminue, le malaise général a disparu. Les urines sont plus abondantes. Examinées au point de vue bactériologique, elles ne contenaient pas de streptocoques. Les amygdales paraissaient normales. Les cultures sur gélose et bouillon nous ont montré l'existence dans la gorge de chaînettes mêlées à de nombreuses autres formes microbiennes. Nous n'avons pas isolé le streptocoque ni recherché sa virulence.

Le 31 janvier. L'œdème n'existe plus qu'aux malléoles. Les urines sont moins albumineuses. Etat général assez satisfaisant.

Nous n'avons pu continuer à suivre cette malade. Elle est restée encore deux mois dans le service, l'albuminurie a diminué peu à peu et l'état général est redevenu bon. Nous l'avons revue au mois de mai, la santé était parfaite ; il n'y avait plus d'œdème, mais la malade qui n'était plus au régime lacté sévère, conservait un peu d'albumine.

Au point de vue pathogénique cette néphrite nous paraît relever de l'intoxication streptococcique. Le microbe localisé dans l'amygdale, comme le bacille diphtérique, n'a pu pénétrer dans le sang et n'a pu s'introduire dans le rein ; les examens bactériologiques le prouvent, mais il a sécrété des poisons qui ont diffusé peu à peu dans la circulation. Après une période d'incubation les toxines ont déterminé des lésions rénales d'abord silencieuses, puis les symptôme graves se sont produits (peut-être en rapport avec le régime alimentaire) et ont attiré l'attention. L'albuminurie a diminué aussi, mais malgré l'amélioration générale la lésion rénale n'en a pas moins persisté.

L'interprétation pathogénique de ces accidents nous semble aisée, la détermination de la nature de la néphrite est plus difficile. Il s'agit d'une néphrite subaiguë ; mais avons-nous été en présence d'une nouvelle poussée inflammatoire sur un rein déjà altéré partiellement (angines antérieures), ou avons-nous eu affaire à une lésion primitive généralisée, puis limitée à quelques parties malades ?

Les faits cliniques renferment presque toujours ainsi une part d'obscurité inévitable, car l'histoire des états pathologiques est rarement connue dans sa totalité.

Retenons donc seulement, dans ce cas, l'existence d'une néphrite toxi-infectieuse post-streptococcique, d'abord généralisée et menaçante, puis, après la crise aiguë, limitée sans doute à quelques régions des reins, prenant une évolution subaiguë et se révélant par l'albuminurie qui persista sans altération de l'état général.

III

Enfin, le second des deux grands modes d'intoxication, que nous signalions au début de ce chapitre, répond à l'empoisonnement *lent* et *continu* de l'organisme par les toxines.

Dans les faits expérimentaux ce mode a été réalisé lorsque les inoculations étaient continuées pendant plusieurs mois et à doses progressivement élevées jusqu'à la mort de l'animal. Les lésions ainsi déterminées dans le foie et dans le rein doivent avoir leur analogie dans les cas de pathologie humaine où l'économie est sou-

mise à une intoxication microbienne prolongée. Cette condition est en effet réalisée dans un certain nombre d'états morbides parmi lesquels il faut surtout citer la phtisie pulmonaire. Sans entrer dans plus de détails, nous rappellerons que cette maladie est une source d'intoxication par la tuberculine sécrétée par le bacille de Koch, et par les toxines des nombreux microbes d'infections secondaires qui pullulent dans les poumons ou dans les foyers de suppurations chroniques des phtisiques. La syphilis dont la nature infectieuse est infiniment probable aurait la même action dans certains cas.

Mais à côté de ces grandes maladies, il faut faire une part aussi aux suppurations locales (nécroses, gangrènes, ostéo-périostites chroniques, ulcères de jambes, eczémas, dermatoses suppurantes, etc., etc.) et aux inflammations chroniques microbiennes des organes divers (dysenterie, diarrées chroniques, bronchites chroniques, dilatation des bronches, etc.).

Toutes ces affections locales déterminées ou entretenues par des colonies microbiennes sont une source d'intoxications, bénignes si l'on veut, dans bien des cas, mais dont la continuité d'action n'en a peut-être pas moins des effets qui ne sont pas négligeables.

Eh bien, ces intoxications prolongées permanentes altéreront peu à peu le foie comme le rein et seront l'origine de lésions subaigues ou chroniques.

Dans la cirrhose alcoolique on s'accorde de plus en plus à réduire le rôle pathogène exclusif de l'alcool et à adjoindre à ce toxique d'autres causes plus ou moins complexes : « l'alcool joue ici un, rôle certain, mais l'infection ou la toxi-infection y impriment leur cachet ». (Létienne) (1). Les actions diverses qui finissent par déterminer une cirrhose alcoolique, ont été nettement exposées par Hanot (2) : parmi elles, il semble que les désordres gastro-intestinaux chroniques et les fermentations anormales, par les toxines dont ils favorisent le développement et l'absorption, doivent être mis au premier plan.

---

(1) Letienne. *Médecine moderne*, 21 février 1894.

(2) Hanot. *Semaine médicale*, 29 avril 1892.

La cirrhose, la dégénérescence graisseuse du foie des tuberculeux ne reconnaissent sans doute pas d'autres causes que l'intoxication lente.

Les cirrhoses de l'enfance, en dehors des fièvres éruptives, peuvent résulter de l'empoisonnement intestinal au cours des diarrhées chroniques.

Dans le rein ces intoxications prolongées déterminent, chez les animaux, des néphrites qui ont les plus grandes analogies avec les néphrites subaiguës de Brault et certaines formes du mal de Bright, sinon au point de vue symptomatique (les appréciations de cette nature sont difficile et ont moins de valeur chez l'animal), tout au moins au point de vue histologique. On est conduit alors naturellement à rapprocher ces lésions toxiques de celles qu'on observe chez l'homme en pathologie rénale.

Le rein des phtisiques fournit l'exemple le plus frappant de ce que nous avançons. Brault dit que les lesions chroniques du rein des tuberculeux peuvent être la conséquence de l'irritation prolongée provoquée par l'élimination de substances toxiques de nature diverse.

Bartels (1) avait déjà déclaré en 1871 « que la phtisie pulmonaire est la cause la plus fréquente de la néphrite parenchymateuse chronique d'emblée. Je ne puis m'empêcher de croire, ajoutait-il, que dans les foyers purulents des poumons, il se forme *quelque chose qui est résorbé par le sang et excrété par les reins* et qui peut produire une irritation inflammatoire de ces organes. Sans doute ce *produit inconnu* agit subitement et en grande masse dans les inflammations aiguës du tissu cellulaire ; il provoque une inflammation aiguë des reins qui marchera vers la guérison lorsque la source où ce produit prend naissance se vide de son contenu ou qu'on y empêche la formation ultérieure du pus. Mais si la thérapeutique n'arrive pas à amener cet heureux résultat, on aura une néphrite chronique avec sa terminaison fatale. D'autres fois ce produit se forme constamment et en petites quantités : sans cesse aussi il passe dans le sang et il provoque peu à peu dans les reins

(1) Bartels. *Maladie des reins*. Trad. Lépine.

le même processus qui dans le premier cas avait été au début si impétueux. Je dirai de plus que l'inflammation parenchymateuse chronique des reins et la dégénérescence amyloïde sont loin de s'exclure et sont souvent réunies. Ainsi dans les suppurations chroniques l'action continue d'une petite quantité de la cause nocive, qui produit une néphrite aiguë, lorsqu'elle agit en grande masse, peut provoquer l'éclosion d'une néphrite, d'une inflammation chronique des reins ».

Nous avons tenu à citer complètement les paroles remarquables de Bartels dont l'éclatante vérité a été prouvée par les recherches expérimentales. Les travaux de Bonardi, Chrétien, Mangin-Bocquet ont montré la toxicité de ce *produit inconnu* dont Bartels a prévu le rôle pathogène, démontré depuis par l'expérimentation.

Nous rapporterons à l'appui de ce qui précède une observation de néphrite subaiguë chez un phtisique, terminée par urémie, dont l'origine toxi-infectieuse nous a semblé assez démontrée et dont l'histoire clinique nous a paru intéressante.

OBSERVATION VI

Le nommé M..., charretier, quarante-cinq ans, entre à l'hôpital Saint-Antoine, salle Marjolin dans le service de notre maître, M. Gaucher, le 18 décembre 1895, pour un œdème des membres inférieurs. C'est un homme fort, de constitution robuste, non amaigri, qui faisait encore son métier quelques jours avant de venir à l'hôpital. Il raconte qu'il n'a pas eu de maladies antérieures imporportantes, sauf des bronchites à plusieurs reprises mais qui ne l'ont guère arrêté. Depuis cinq ou six mois il tousse presque toujours ; depuis deux mois, il a souvent les pieds enflés le soir, des maux de tête et de l'anorexie : quelquefois des vomissements. L'alcoolisme est manifeste.

L'œdème est limitée aux membres inférieurs ; à l'auscultation on est surpris de trouver sous la clavicule droite un souffle caverneux. intense, s'entendant également dans les fosses sus et sous-scapulaire; râles de bronchite disséminées dans le reste de la poitrine

et surtout aux bases. Cœur mou, battements irréguliers; ébauche de bruit de galop. Foie gros. Albumine en grande quantité. Température 37°,8 le soir.

21. Même état. La température les jours précédents oscille entre 37° le matin, 37°,6 et 37°,8 le soir. Depuis hier, tendance à la somnolence très marquée. Le malade se réveille difficilement et répond avec peine aux paroles qu'on lui adresse. Il se plaint de démangeaisons et l'on constate, en effet, sur le corps des traces de grattage, des excoriations et même parfois de petites papules rougeâtres, disséminées. Œdème assez accentué des membres inférieurs, pâleur et bouffissure de la face, mêmes signes stéthoscopiques. Urines 300 grammes.

23. Ce matin le malade est dans le coma. La température est de 35°,9. La veille au soir elle était de 37°,4. Respiration stertoreuse. Pas de de bruit de galop. Œdèmes persistants. On ne peut recueillir les urines, car le malade urine dans son lit. Prurit toujours intense. Lésions de grattage nombreuses.

Le soir, température 36°,2.

24. Température 36°,2, 36°,8 le soir, coma absolu, prurit, saignée.

25. Température 37°,4, 36°,8, même état comateux. Raideur des membres, tétaniforme. Raideur de la nuque, secousses musculaires spasmodiques. Les urines paraissent plus abondantes mais on ne peut les recueillir. Albumine. Congestion aux bases. Prurit persistant.

27. Le malade sorti de son coma, est délirant, Il veut se sauver, pousse des cris, casse son lit. On doit l'attacher. Prurit persistant, saignée.

28. État général meilleur. Le malade est plus calme. Il prend son lait. Les urines sont toujours très albumineuses, 450 grammes.

29. Le malade a été encore très agité la nuit dernière, s'est levé, a eu du délire; ce matin il est affaissé, toutefois il a reconnu ses parents et a causé avec eux. Prurit moins intense. Urine 450 grammes. Température, 37°, 37°,5.

30. Ce matin pâleur, affaissement; pouls faible, irrégulier. Cœur mou. Prurit moins prononcé, mêmes signes pulmonaires. Pas d'urine depuis la veille. Dans l'après-midi coma, stertor. Mort.

Autopsie. — Grande caverne occupant tout le sommet droit des poumons. Parois fibreuses semées de plaques fibro-crétacées. Adhérences pleurales très épaisses, fibreuses. Caverne contenant du pus et des détritus du parenchyme pulmonaire; sur la coupe on voit des tubercules caséeux ou fibreux et quelques nodules calcifiés. Léger épanchement pleural à droite. Adhérence au sommet gauche

et épanchement séreux minime. Congestion et œdème pulmonaires intense, surtout aux bases.

Léger épanchement séreux péricardique. Cœur d'apparence normal. 350 grammes.

Foie. 1 900 grammes, gros, jaunâtre, plutôt mou, un peu scléreux sur les bords.

Estomac et intestins normaux.

Rate, 150 grammes. Reins gros, 225 grammes d'aspect bigarré, grisâtres. Décortication facile ; sur la coupe, substance corticale hypertrophiée, blanche, granuleuse; substance médullaire rouge, congestionnée.

Pas de lésions péritonéales. Pas d'athérome aortique, ni cardiaque. Cerveau mou, œdémateux. En somme pas d'autres lésions tuberculeuses que dans le poumon droit et celles-ci paraissent être un stade de régression, de transformation fibro-calcaire et par conséquent peu virulentes.

EXAMEN BACTÉRIOLOGIQUE

Les urines recueillies aseptiquement lors de l'entrée du malade et ensemencées largement sur bouillon et gélose n'ont pas cultivé. Le sang puisé avec une seringue stérilisée dans la veine au pli du coude, lors de la première saignée, ensemencé sur bouillon et gélose n'a pas donné de culture. Le pus de la caverne contenait une grande quantité d'espèces microbiennes, parmi lesquelles un staphylocoque blanc et le tétragène.

Malgré l'apparence cicatricielle des lésions pulmonaires, le bacille de Koch existait encore, car un petit fragment de la paroi de la caverne inoculé sous la peau d'un cobaye a donné lieu à une suppuration locale persistante et l'animal a succombé plus tard à une tuberculose généralisée.

EXAMEN HISTOLOGIQUE

Pas de tuberculose rénale. Glomérules volumineux remplis de cellules rondes, ou ayant en partie subi la transformation fibreuse. Rarement la transformation est complète et le glomérule est représenté par un petit bloc fibreux. De même un certain nombre de glomérules sont adhérents à la capsule de Bowmann plus ou moins complètement. Celle-ci est souvent entourée d'un grand nombre de cellules rondes et de fibrilles conjonctives.

Les tubes contournés et les anses ascendantes de Henle ont un épithélium absolument aplati, abrasé. Les limites des cellules ne se distinguent pas bien. Les noyaux se colorent encore, et restent par

places presque seuls accolés à la paroi. La cavité des tubes contient des débris protoplasmiques, des boules et des cylindres colloïdes. Les artères ne paraissent pas malades ; tous les tubes sont séparés par le tissu conjonctif interstitiel proliféré. Pas de dégénérescence amyloïde.

Nous pensons que ce cas peut être considéré comme un type de néphrite subaiguë, mixte avec altérations épithéliales, glomérulaires et interstitielles, sans lésions vasculaires marquées; et nous rapportons cette affection à l'intoxication lente, progressive, par les toxines élaborées dans la caverne pulmonaire, par les microbes d'infection secondaire surtout, plutôt que par la tuberculine, car la tuberculose paraissait ici absolument torpide.

Nous n'insisterons pas davantage sur l'intoxication continue dans ses rapports avec les affections du foie et des reins. Ce que nous avons dit au sujet de la tuberculose s'appliquerait également aux diverses intoxications chroniques citées plus haut et il est inutile d'entrer dans de nouveaux détails.

Toutefois, avant de terminer ces considérations et pour rendre encore plus complète, s'il était nécessaire, la démonstration du rôle de l'intoxication dans les maladies chronique d'origine infectieuse, nous rappellerons que la dégénérescence amyloïde, cette altération des organes que l'on a coutume de rapporter toujours aux infections prolongées et surtout aux suppurations intarissables, a pu être reproduite expérimentalement par les inoculations répétées des seules toxines, en dehors de toute autre cause. Nous en avons fourni la preuve évidente.

Ainsi, dans ce dernier état pathologique lui-même, où la notion de l'infection microbienne semblait si solidement implantée, avec un caractère de spécificité bien établi, la notion de l'intoxication microbienne apparaît, et ici, comme ailleurs, sans se substituer à l'infection, qui reste primordiale, elle l'explique, détermine la raison de ses effets, en l'assimilant aux autres processus toxiques.

IV

Nous avons, en commençant ce travail, énuméré les diverses modalités de l'intoxication dont le rôle est prépondérant parmi les grands processus morbides. Nous avons rappelé les caractères des lésions qu'elle causait dans le foie et dans le rein ; enfin nous avons cherché à montrer que l'infection, dans ses déterminations hépatiques et rénales n'avait, en général d'autre mode d'action que celui de l'intoxication.

Ces notions ne sont pas nouvelles, nous ne nous le dissimulons pas ; nous n'avons fait que les emprunter aux biologistes chez qui ces idées générales ont cours depuis quelque temps. Mais dans le domaine de la pathologie spéciale, elles demandaient à être précisées afin de substituer des faits aux hypothèses.

Déjà Chauffard, Brault, dans leurs traités didactiques, et quelques autres auteurs dans diverses publications, avaient cherché à établir le parallèle entre les hépatites et les néphrites infectieuses et les hépatites et les néphrites dues aux poisons minéraux et organiques.

Déjà notre maître, M. Gaucher, avait montré en 1888 que les poisons animaux agissent sur le rein, en particulier, comme les poisons minéraux et végétaux, et concluait de ses expériences que toutes les néphrites toxiques reconnaissent la même pathogénie, quelle que soit la nature du poison. Généralisant sa théorie, M. Gaucher émettait de plus, déjà à cette époque, l'hypothèse « que les néphrites infectieuses pourraient n'être que des néphrites toxiques par poisons végétaux ». Nous espérons avoir contribué à prouver que cette hypothèse répond bien à une réalité.

CONCLUSIONS GÉNÉRALES

Ayant déjà formulé des conclusions spéciales relatives aux différentes intoxications dans chacun des chapitres qui leur sont consacrés, nous ne rapportons ici que des conclusions générales.

Nos expériences, au nombre de soixante-douze, ont été faites avec diverses toxines (diphtérique, tétanique, coli-bacillaire, streptococcique, staphylococcique, pyocyanique, ricine, abrine). Elles ont été dirigées de façon à déterminer des intoxications de durée et d'intensité très différentes.

Nous avons obtenu ainsi des hépatites et des néphrites aiguës, semblables à celles que détermine l'inoculation des microbes — et très analogues aux lésions expérimentales produites par la présence de poisons minéraux, végétaux ou animaux dans l'économie.

Si l'animal survit à une intoxication profonde, mais PASSAGÈRE, NON CONTINUE, plusieurs cas peuvent se présenter :

A. Les lésions *généralisées* au foie et au rein ou à l'un d'eux seulement, s'accentuent de plus en plus et l'animal meurt dans un laps de temps variable. On trouve alors dans les organes des altérations inflammatoires et dégénératives aiguës, étendues à la totalité de ceux-ci.

B. Les lésions *restent localisées* à certaines parties seulement du rein ou du foie où l'on trouve tantôt une fibrose de nature cicatricielle, tantôt des altérations inflammatoires ou dégénératives, chroniques, silencieuses au point de vue symptomatique. Le reste du

parenchyme a réparé ses lésions et retrouvé son intégrité fonctionnelle.

C. Les lésions *localisées* peuvent *continuer à évoluer* et donner lieu à des symptômes morbides, mais une partie du parenchyme est encore saine (hépatites subaiguës ou cirrhose en évolution, néphrite subaiguë partielle à prédominance interstitielle ou épithéliale).

Si l'intoxication est CONTINUE et PROGRESSIVE, deux cas peuvent également se présenter :

A. L'animal ayant acquis une sorte d'état réfractaire peut n'offrir *aucune lésion* sur l'un ou l'autre des deux organes foie ou rein, ou seulement quelques *traces* d'un processus inflammatoire antérieur éteint.

B. L'animal offre des lésions à *évolutions progressives*, prédominant tantôt sur le foie, tantôt sur le rein, mais souvent semblables sur les deux organes — avec localisation élective parfois sur les cellules, parfois sur les vaisseaux, parfois sur le tissu interstitiel :

Cirrhoses constituées, néphrites subaiguës et chroniques à lésions complexes, épithéliales, interstitielles, vasculaires.

Les lésions épithéliales sont à peu près constantes dans tous les cas, lorsque le rein est malade. Ce caractère rapproche les néphrites toxi-infectieuses des diverses néphrites toxiques. Les autres lésions sont très variables.

Dans le foie certaines toxines (pyocyaniques surtout) paraissent avoir une action spéciale sur la circulation pariétale des conduits biliaires. Les troubles vasomoteurs du côté de la vésicule peuvent donner lieu à des hémorragies de sa muqueuse et à la formation de caillots sanguins dans sa cavité.

La dégénérescence amyloïde a été observée dans un cas d'intoxication prolongée en l'absence de toute autre cause.

Les faits expérimentaux permettent d'affirmer que les lésions du foie et du rein dans les maladies infectieuses sont le plus souvent de nature toxique. (Intoxication d'origine locale ou générale).

Les mêmes faits expérimentaux amènent à penser que l'intoxication microbienne, aiguë, subaiguë ou chronique, peut jouer un rôle

actif dans la détermination d'un certain nombre d'états morbides, en pathologie humaine. Les hépatites aiguës et l'ictère grave, certaines cirrhoses atrophiques ou hypertrophiques, pour une certaine part; les cirrhoses biliaires surtout, et parmi elles la maladie de Hanot pourraient être considérées comme de nature toxi-infectieuse; — le mal de Bright dans quelques cas, certaines néphrites aiguës, subaiguës et chroniques n'ont parfois sans doute pas d'autre pathogénie qu'une ou plusieurs intoxications, aiguës ou chroniques récentes ou anciennes, déterminées par des toxines microbiennes.

TABLE DES MATIÈRES

PREMIÈRE PARTIE

Chapitre I. Le foie et le rein dans les intoxications 1
— II. Les toxines microbiennes 18

DEUXIÈME PARTIE

Chapitre I. Méthode expérimentale et technique 35
— II. Intoxication diphtérique. 41
— III. Intoxication pyocyanique 83
— IV. Intoxication coli-bacillaire. 124
— V. Intoxication streptococcique et staphylococcique. . . 142
— VI. Intoxication tétanique. 158
— VII. Intoxication par la ricine 179
— VIII. Intoxication par l'abrine. 201
— IX. Intoxication par diverses toxines. 213

TROISIÈME PARTIE

Considérations générales sur les intoxications microbiennes dans leurs rapports avec la pathologie hépatique et rénale. . . . 217

Conclusions générales 243

Évreux, imprimerie de Charles Hérissey

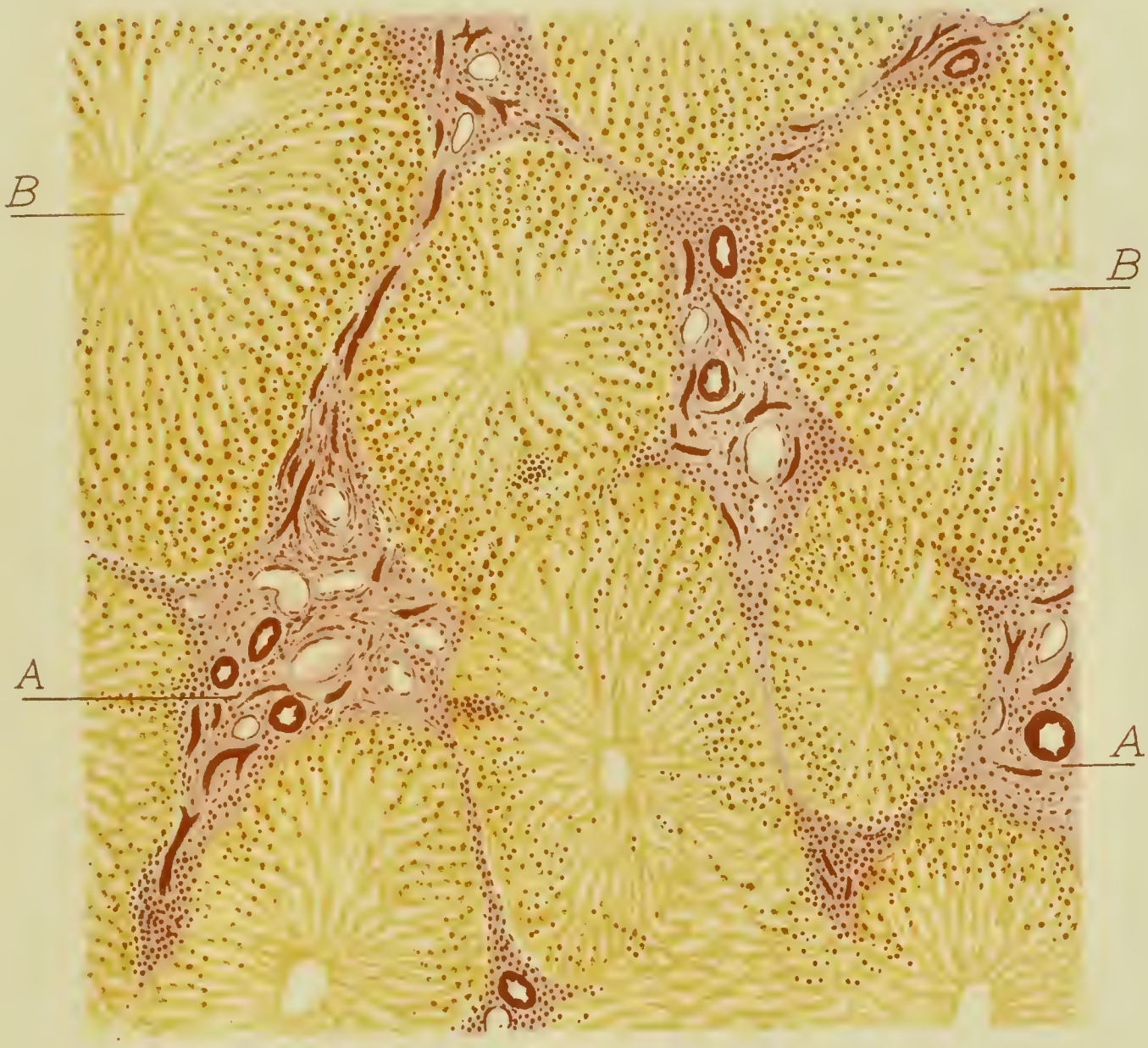

Exp. XVIII. — INTOXICATION PYOCYANIQUE.

CIRRHOSE PÉRILOBULAIRE AU DÉBUT.

(Oc. 1. Obj. 3).

A. — Espaces portes élargis et réunis. — Néo-canalicules biliaires et infiltration embryonnaire des parties périphériques des lobules.

B. — Veines sus-hépatiques. — Altération des cellules centrales des lobules.

Georges CARRÉ et C. NAUD, Editeurs.

A. KARMANSKI, lith.

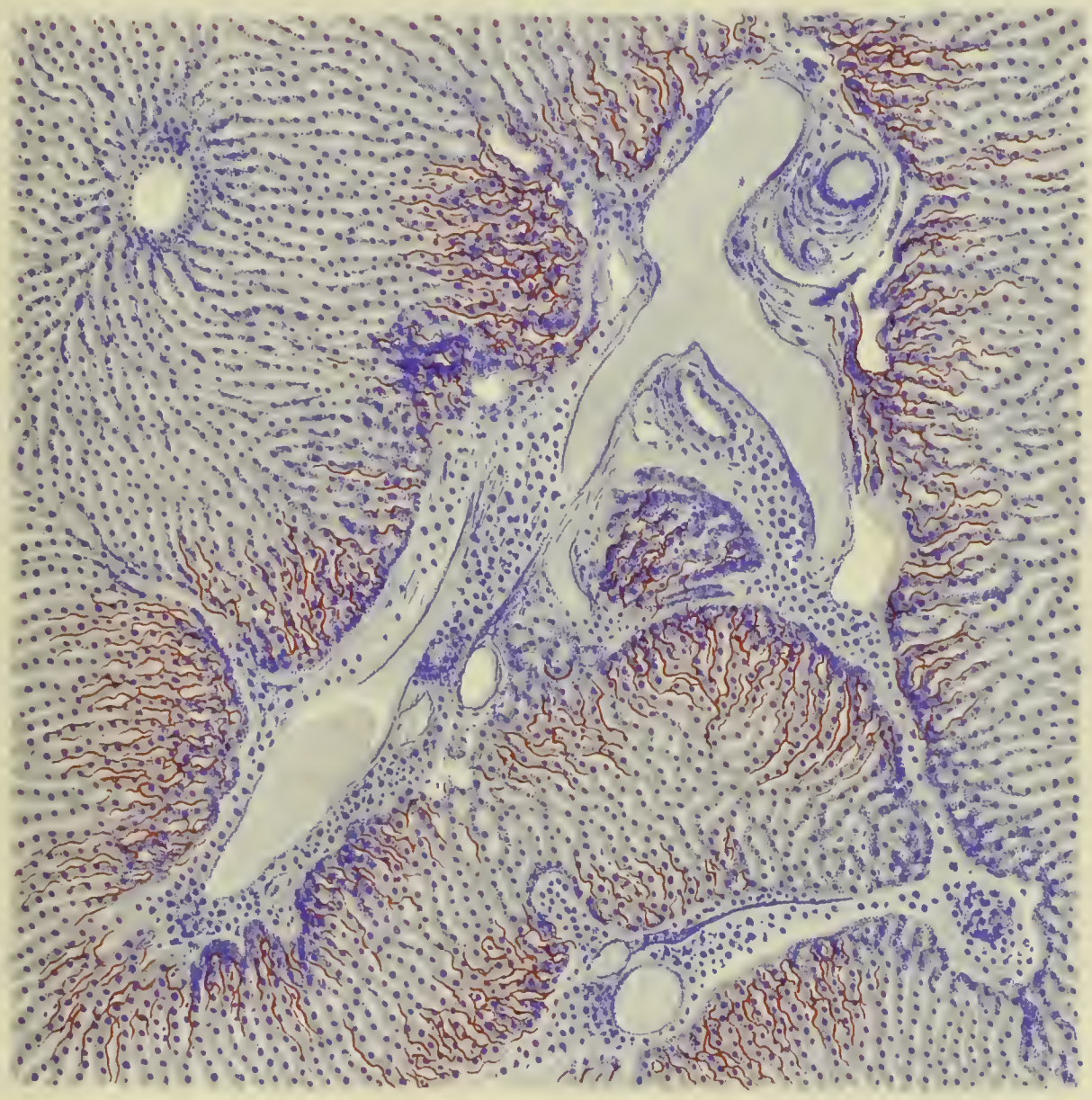

Exp. XXX. — FOIE. — INTOXICATION PYOCYANIQUE.

(Oc. 1. Obj. 3).

Cirrhose des espaces portes. — Dégénérescence amyloïde des capillaires intertrabéculaires.

Georges CARRÉ et C. NAUD, Editeurs. A. KARMANSKI, lith.

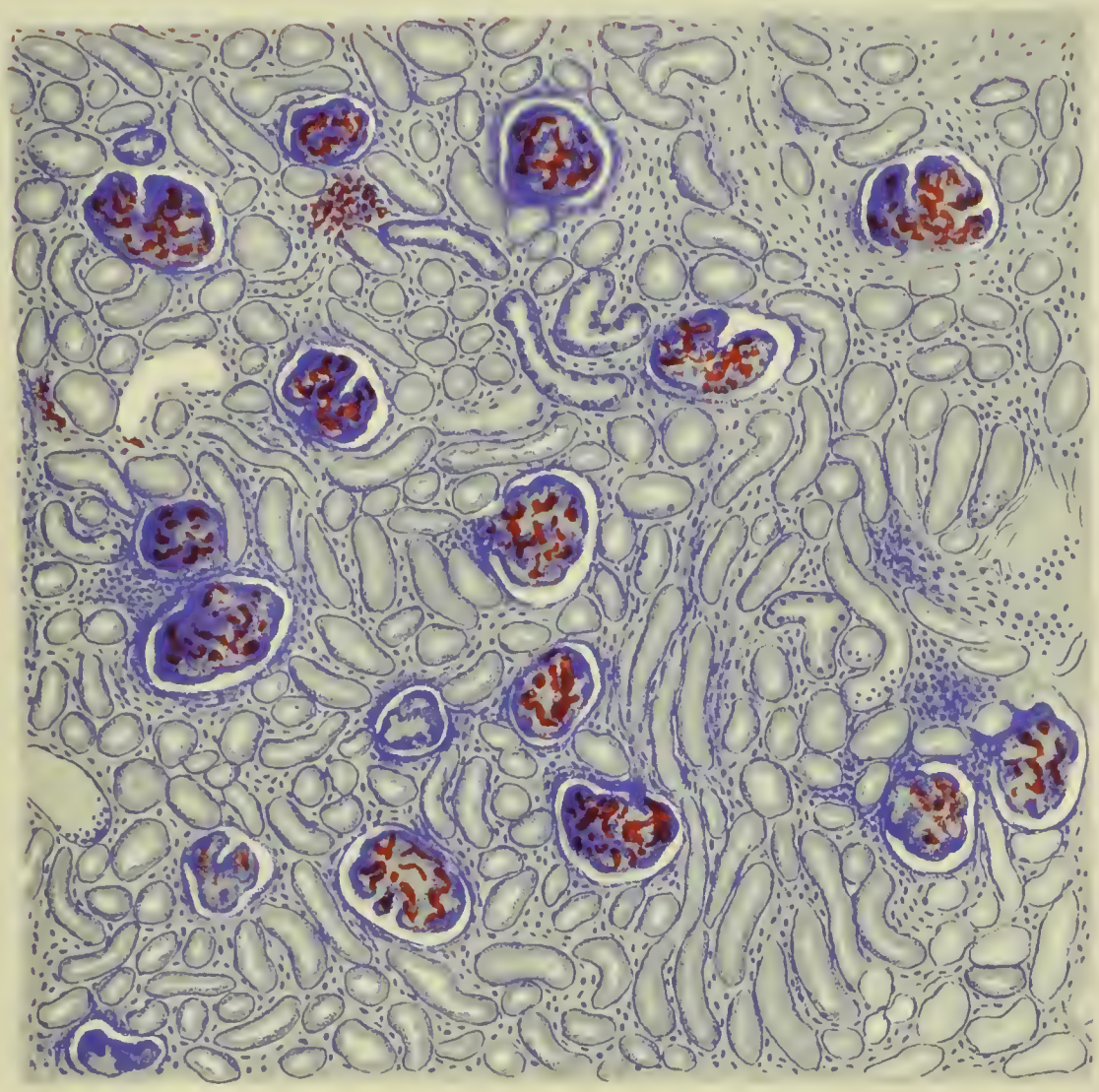

Exp. XXX. — REIN. — INTOXICATION PYOCYANIQUE.

(Oc. 1. Obj. 3).

Dégénérescence amyloïde des capillaires glomérulaires.

Georges CARRÉ et C. NAUD, Editeurs.

A. KARMANSKI, lith.

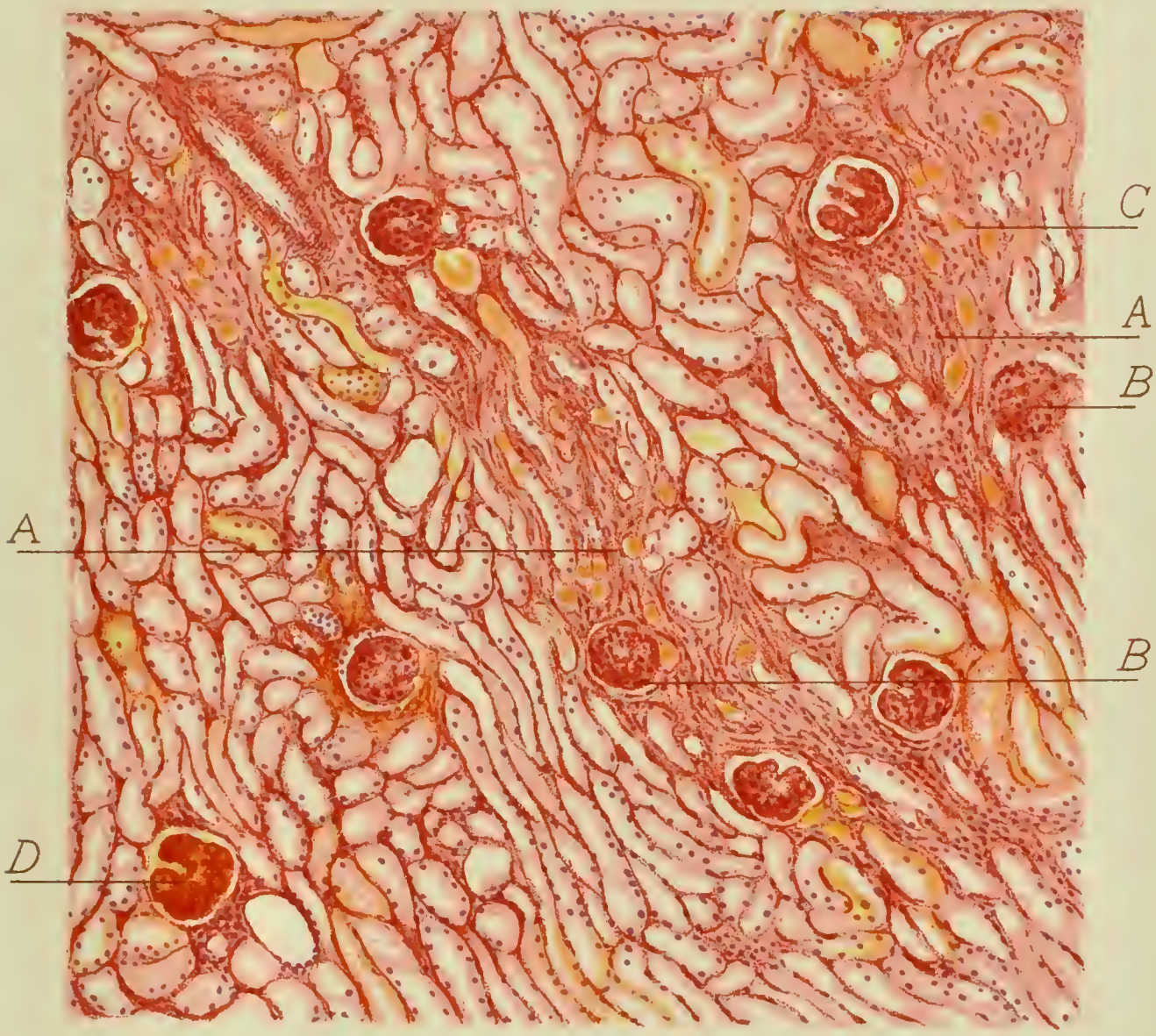

Exp. XVI. — INTOXICATION DIPHTÉRIQUE.

A. — Plaques de sclérose disséminées.
B. — Glomérules fibreux. — Symphyse glomérulaire.
C. — Tubes atrophiés contenant des cylindres.
D. — Foyers d'apoplexie glomérulaire.

Georges CARRÉ et C. NAUD, Editeurs.

A. KARMANSKI, lith.